

Savjeti i trikovi i često postavljana pitanja

Povratak korijenima!

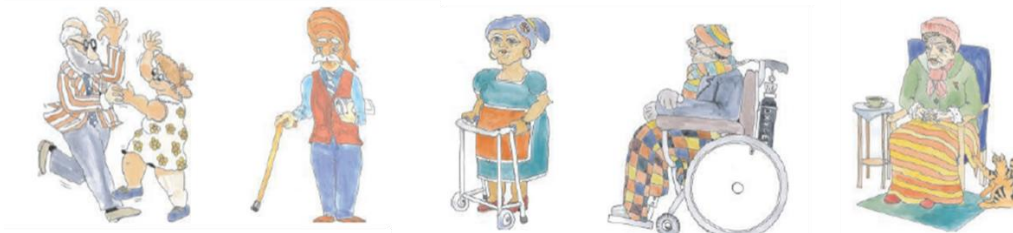MI tretmani za karijes korijena



Postoje li posebnosti u liječenju karijesa korijena kod starijih ili medicinski kompromitovanih pacijenata?

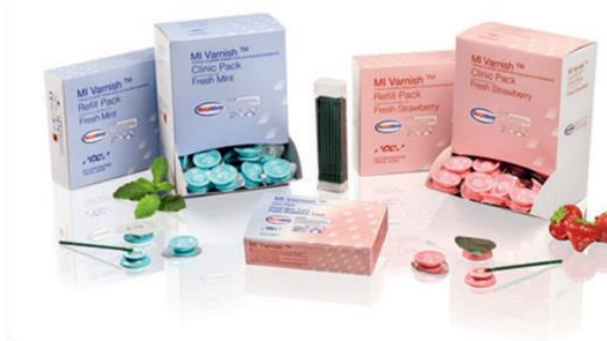Svakog pacijenta treba u prvom redu tretirati kao pojedinca*, a plan liječenja treba prilagoditi njegovim specifičnim stanjima i potrebama. Osim toga, pacijenti u grupi starijih odraslih osoba i medicinski kompromitovani pacijenti trebaju određena prilagođavanja u liječenju. Prije svega, doktor dentalne medicine bi trebao biti upoznat s opštim stanjima i lijekovima koje koristi ova grupa pacijenata. Mnogi od njih mogu uticati na liječenje zuba ili predstavljati kontraindikaciju za određeni postupak. Nadalje, doktor dentalne medicine takođe treba biti svjestan pacijentovog socijalnog okruženja, nivoa njegove osjetljivosti i vještina samonjege te predvidjeti teškoće poput održavanja pravilne oralne higijene ili redovitog posjećivanja ordinacije dentalne medicine. Na kraju, doktor dentalne medicine treba imati na umu da starije osobe i medicinski kompromitovane osobe mogu imati smanjenu sposobnost saradnje tokom boravka u ordinaciji dentalne medicine. Opšta preporuka je takvim pacijentima zakazati termine u jutarnjim satima, nakon što su doručkovali, a termini trebaju biti kratki. U tu će svrhu doktor dentalne medicine izabrati materijale za rad koji će omogućiti brze i efikasne postupke.

* Pretty et al, Gerodontology. 2014 Feb;31 Suppl 1:77-87



Koje se preventivne mjere mogu preporučiti pacijentima kod kojih postoji rizik od karijesa korijena?

Starije odrasle osobe trebaju sveobuhvatnu oralnu njegu s posebnim naglaskom na prevenciji. Zavisno od stanja pacijenta, mogu se primijeniti različiti nivoi prevencije. Osnovna preventivna mjera za svakog pacijenta je uvijek edukacija i pomoć oko pravilne oralne higijene. Njegovatelji trebaju uputiti pacijenta i po potrebi mu pomoći u održavanju oralne higijene i higijene mobilne proteze. Nadalje, kućna se njega može nadopuniti korištenjem paste MI Paste Plus za bolju zaštitu i postizanje dobre ravnoteže iona. RECALDENT kompleks (CPP-ACP - Casein Phosphopeptide-Amorphous Calcium Phosphate / kazein fosfopeptid - amorfni kalcij fosfa) donosi kalcij, fosfat i fluorid direktno na površinu zuba, jačajući oslabljenu strukturu zuba. Redovni posjeti doktoru dentalne medicine ključni su za efikasnu prevenciju. Tokom posjete doktor dentalne medicine će obaviti kompletan pregled i procijeniti trenutni rizik od karijesa, kao i potrebne mjere. Može nanijeti i premaz MI Varnish s visokim sadržajem fluorida te RECALDENT za dodatnu zaštitu. Izložene i ugrožene površine korijena mogu se prekriti i zaštititi premazom Fuji TRIAGE.



Što je RECALDENT i zašto je koristan u liječenju karijesa korijena?

RECALDENT™ se dobija iz mliječnog proteina kazeina. Nedavna istraživanja su pokazala da je zaštitni efekat mlijeka sadržan u dijelu ovog proteina, kazein fosfopeptida (CPP), koji nosi kalcijeve i fosfatne ione kao amorfni kalcijev fosfat (ACP). Kalcijev fosfat je obično netopljiv. Drugim riječima, pri neutralnom pH stvara kristalnu strukturu. Međutim, CPP održava kalcij i fosfat u amorfnom nekristalnom stanju, slično mineralnom sastavu pljuvačke. To znači da je CPP-ACP kompleks, ili RECALDENT, optimalan način prijenosa iona kalcija i fosfata na površinu zuba i unutar zubnog plaka.

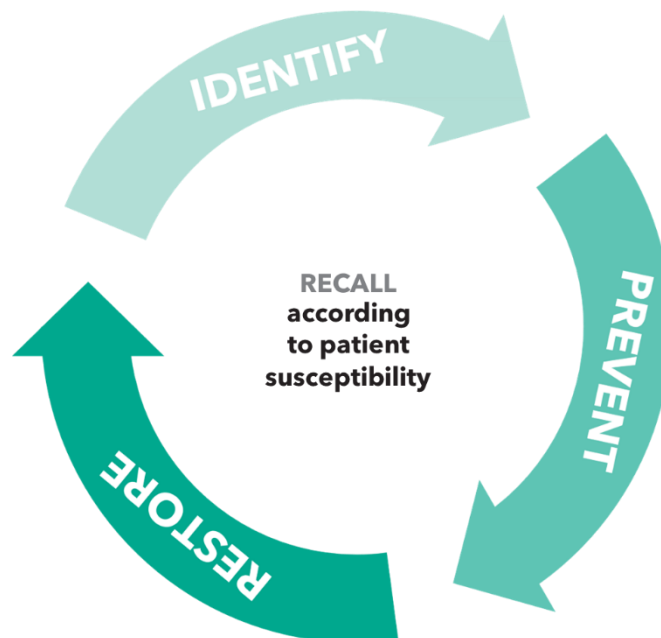
RECALDENT može biti vrlo koristan u prevenciji i liječenju karijesa korijena, jer štiti površine korijena, smanjuje preosjetljivost i suzbija rane karijesne lezije.



Korištenje RECALDENT proizvoda suzbija djelovanje kiseline na površinu zuba dovodom iona kalcija i fosfata.

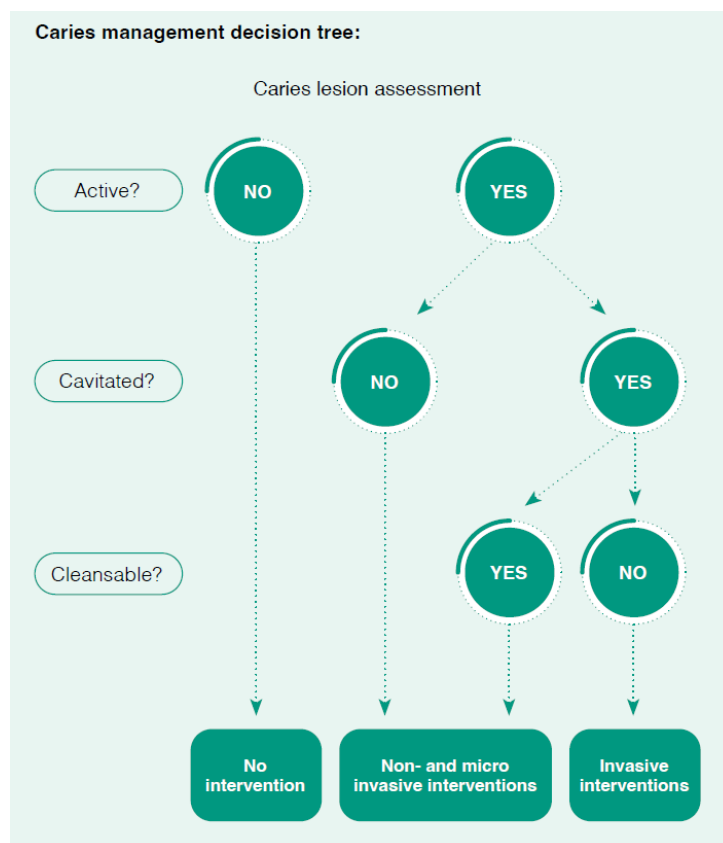
Koje su mogućnosti liječenja karijesa korijena?

Jednostavno uklanjanje karijesnog tkiva i punjenje kaviteta restaurativnim materijalom nije dovoljno u slučaju karijesa korijena. Kako bi se efikasno zaustavio, liječenje karijesa korijena mora biti holističko i usmjereno na prevenciju. Budući da su starije osobe najzahvaćenija populacija, liječenje mora uzeti u obzir društveno-ekonomske uslove i opšte zdravstveno stanje pacijenta te uvijek uključivati buduće planiranje. GC pristup minimalne intervencije kod karijesa korijena nudi potpuno holističko i dugoročno planiranje liječenja. Pristup uključuje prevenciju bolesti, utvrđivanje faktora rizika i restauraciju ireverzibilnih lezija. Pridržavanje ta tri načela i dogovor kontrolnih pregleda pomaže u izradi i provođenju holističkog i individualno prilagođenog plana liječenja.



Kada je potrebna restauracija karijesa korijena?

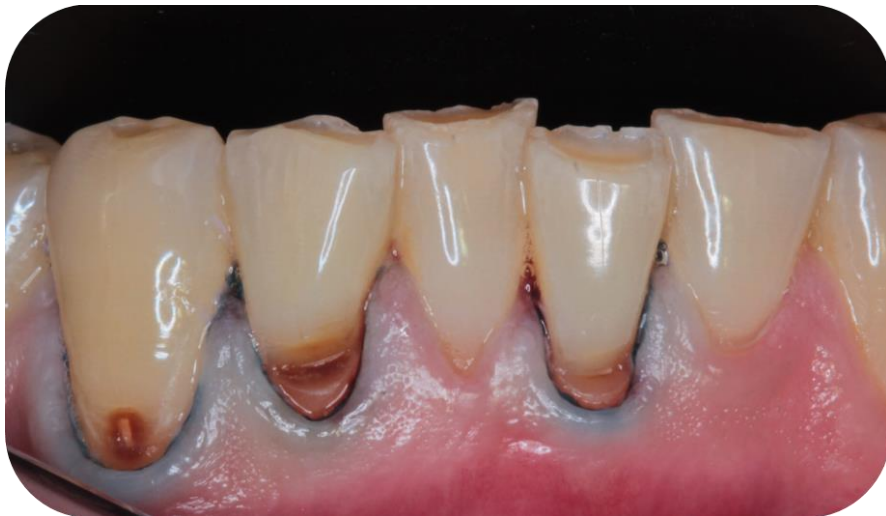Nisu sve lezije karijesa korijena indikovane za restauraciju. Minimalno interventni pristup teži minimalnim intervencijama, ovisno o vrsti lezije. Neaktivne lezije ne zahtijevaju restauracije. Aktivne ali nekavitirane lezije mogu se liječiti neinvazivnim i mikroinvazivnim intervencijama, kao što su zaštita i uspostavljanje ionske ravnoteže pomoću proizvoda MI Varnish i MI Paste Plus ili zaustavljanje lezije srebrnim diamin fluoridom. Agresivnije lezije (aktivne i kavitirane) zahtijevaju invazivniju restauraciju, ali s proizvodima kao što su EQUIA Forte HT i Fuji II LC te korištenjem selektivne tehnike uklanjanja karijesa, invazivnost preparacije može biti minimalna.



Caries management decision tree is based on: Schwendicke, Falk et al.. (2019). When to intervene in the caries process? An expert Delphi consensus statement. Clinical Oral Investigations. 23. 10.1007/s00784-019-03058-w.

Što uraditi ako se lezija ne može izolovati?

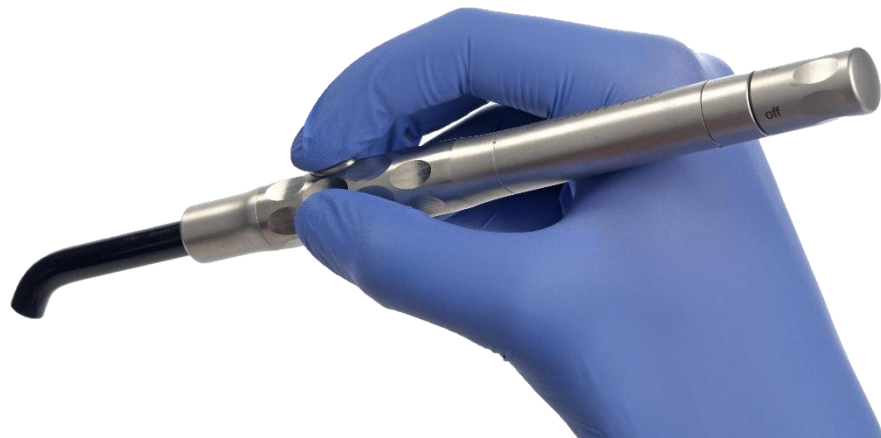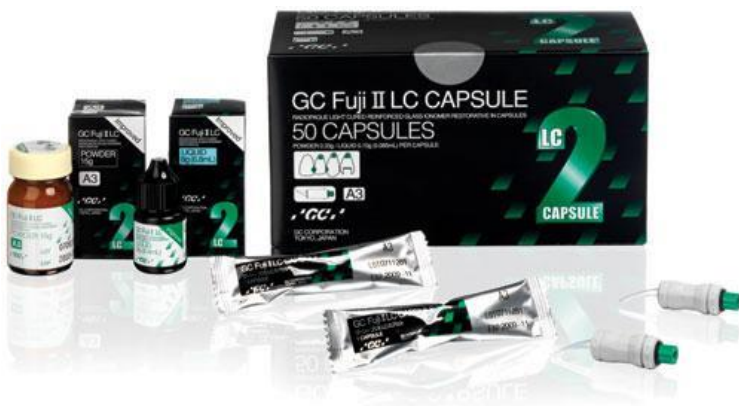Efikasna izolacija karijesa korijena je izazovna zbog njegove blizine gingivi. Osim toga, najčešće pogođeni pacijenti - starije odrasle osobe - mogu se suočiti s fizičkim i mentalnim izazovima koji mogu umanjiti njihovu toleranciju na izolaciju koferdamom. Otežanu izolaciju dodatno potencira vrlo česta upala gingive sklona krvarenju. U tim je slučajevima vrlo važno izabrati odgovarajući restaurativni materijal. Treba izabrati materijal otporan na vlagu i jednostavan za rukovanje, koji će moći izdržati otežane uslove postavljanja. Staklenoionomeri i staklohibridi, kao što su Fuji II LC i EQUIA Forte HT, odlična su opcija budući da imaju izvrsnu otpornost na vlagu i dobre fizičke osobine te omogućavaju brzo i jednostavno rukovanje. Mnogi doktori koji se bave gerijatrijskom dentalnom medicinom, kao i specijalisti, navode te materijale kao materijale izbora za liječenje karijesa zubnog korijena.



Kako se najbolje mogu liječiti pacijenti koji ne saraduju?

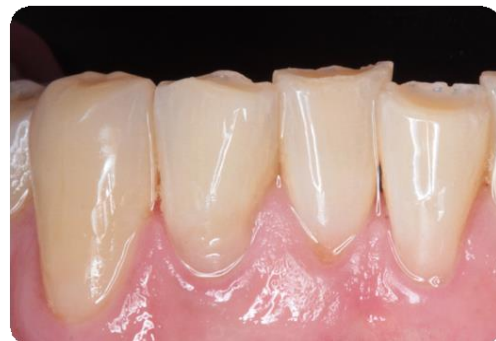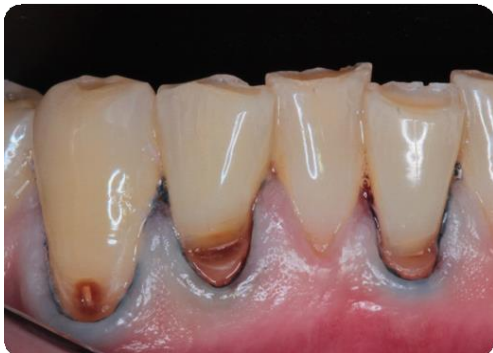Zbog mogućih komorbiditeta starijih pacijenata može se očekivati da će neki pacijenti teško saradivati s doktorom dentalne medicine tokom pregleda. Za njih je nužno potrebna prevencija u održavanju oralnog zdravlja. Korištenje proizvoda MI Varnish i MI Paste Plus može poboljšati oralno okruženje u kojem prisutnost iona fluorida može stvoriti povoljne uslove za remineralizaciju tvrdog tkiva. MI Varnish se može primijeniti tokom tretmana u dentalnoj ordinaciji, a MI Paste Plus pacijent ili njegovi negovatelji mogu jednostavno i efikasno koristiti kod kuće. S obzirom na načela prevencije, izložene površine korijena mogu se zaštititi premazom Fuji TRIAGE.

Dentalni postupci trebaju biti brzi za pacijenta i ne uzrokovati traumau. EQUIA Forte HT nudi brzu "bulk" tehniku postavljanja. Osim toga, Fuji II LC se može polimerizovati svjetlom i stoga se vrijeme postavljanja može još skratiti, što ga čini idealnim za pacijente koji ne mogu efikasno saradivati ili držati otvorena usta duže vrijeme.



Kako najbolje liječiti pacijente s nekoliko karijesnih lezija korijena odjednom?

U jednoj posjeti može se tretirati više karijesnih lezija korijena, vodeći računa o opštem stanju pacijenta i sposobnosti saradnje. Trajanje tretmana je obično problem, pa treba koristiti materijale koji omogućavaju brzo postavljanje. EQUIA Forte HT omogućava brzu "bulk" tehniku postavljanja. Osim toga, Fuji II LC se može polimerizovati svjetlom i stoga se vrijeme postavljanja može još skratiti. Kada je materijal izbora kompozit, G-aenial Universal Injectable nudi brzo i jednostavno postavljanje i definitivno štedi vrijeme. Svaki restaurativni postupak treba kombinovati s preventivnim mjerama.

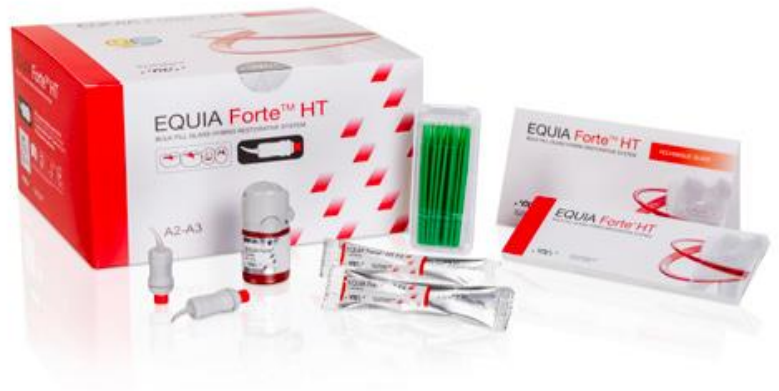
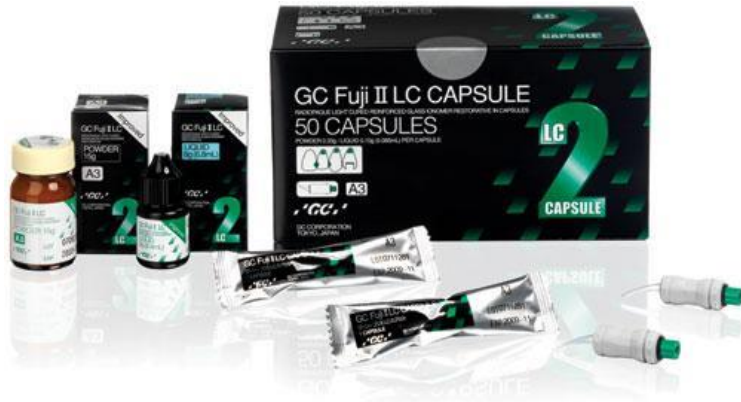
Višestruke minimalno interventne restauracije karijesnih lezija korijena s Fuji II LC, mjesec dana nakon postavljanja.

Slike ustupili dr. Amr Eldeeb Core Team, Ain Shams University, Kairo, Egipat

Koji je najisplativiji tretman za pacijente s ograničenim finansijskim sredstvima?

Najisplativiji tretman za pacijente s ograničenim finansijskim sredstvima su preventivne mjere, u kombinaciji s restauracijama stakloionomerima ili staklohibridnim materijalima, kao što su Fuji II LC i EQUIA Forte HT.



Šta je EQUIA Forte HT?

EQUIA Forte HT je efikasni, ekonomični i biokompatibilni dugotrajni restaurativni sistem za "bulk" tehniku postavljanja (Fil & Coat), s poboljšanim mehaničkim osobinama, izvrsnim rukovanjem i poboljšanom translucencijom. Jedinstvena tehnologija staklohibrida s inteligentnom raspodjelom veličine čestica i sinergijskim slojem čine EQUIA Forte HT restaurativni sistem svestranim i postojanim rješenjem, idealnim za pacijente svih dobnih grupa, uključujući pedijatrijske i gerijatrijske pacijente, kao i pacijente s visokim rizikom od karijesa i s posebnom njegom.

Osim toga, staklohibridni materijali imaju dobru mogućnost adhezije za sklerotični dentin, koji je čest kod starijih osoba.*

Gore navedene kvalitete čine EQUIA Forte HT izvrsnim materijalom izbora za restauracije karijesa korijena, gdje su brzina, čvrstoća i otpornost na vlagu od velike važnosti.

Više informacija potražite na: <https://campaigns-gceurope.com/equia-forte-ht/>

* Schwendicke F, Müller A, Seifert T, Jeggler-Engbert L-M, SebastianParis S, Göstemeyer G. Glass hybrid versus composite for non-carious cervical lesions: Survival, restoration quality and costs in randomized controlled trial after 3 years. J Dent 2021, Vol. 110:103689

Je li obvezno koristiti premaz kod restauracije s EQUIA Forte HT?

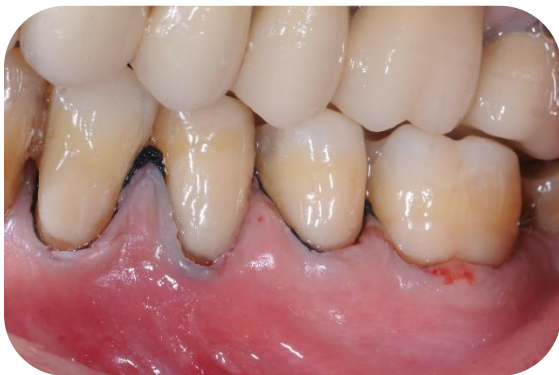Da, korištenje EQUIA Forte premaza je obvezno. EQUIA Forte Coat nano-punila povećavaju tvrdoću površine, savojnu čvrstoću i otpornost na trošenje za dugotrajne restauracije. Samo korištenjem EQUIA Forte HT i EQUIA Forte Coat sistem može biti indikovano za dugotrajne restauracije.



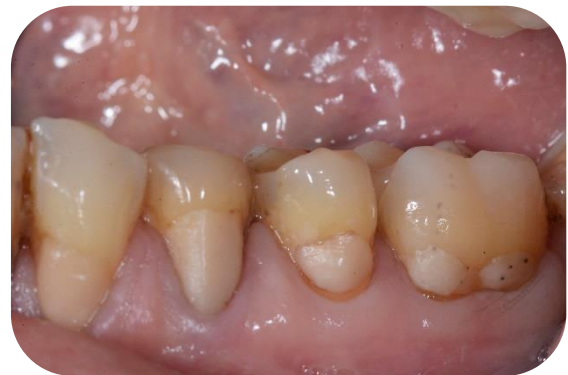Koliko će dugo trajati restauracija karijesa korijena izrađena pomoću EQUIA Forte? Ima li podataka o tome?

Dostupan je veći broj istraživanja o efikasnosti i dugotrajnosti staklohibridnih restaurativnih materijala. Cilj longitudinalne kliničke studije* započete 2018. godine je uporediti EQUIA Forte HT s kompozitnim restauracijama. Studija je zaključila da nema značajne razlike u kliničkoj efikasnosti između EQUIA Forte HT i kompozitnih restaurativnih materijala tokom 60 mjeseci. Ovaj zaključak sugerira da se EQUIA Forte HT dobro održava tokom dužeg vremenskog razdoblja te se čak može uporediti s kompozitnim restauracijama.

* Gurgan S, Koc U, Meral E, Ergin E.: Sixty-Month Follow-up of a Glass Hybrid in NCCLs. 2022. Dent Res Vol 101 (Spec Iss C): P319



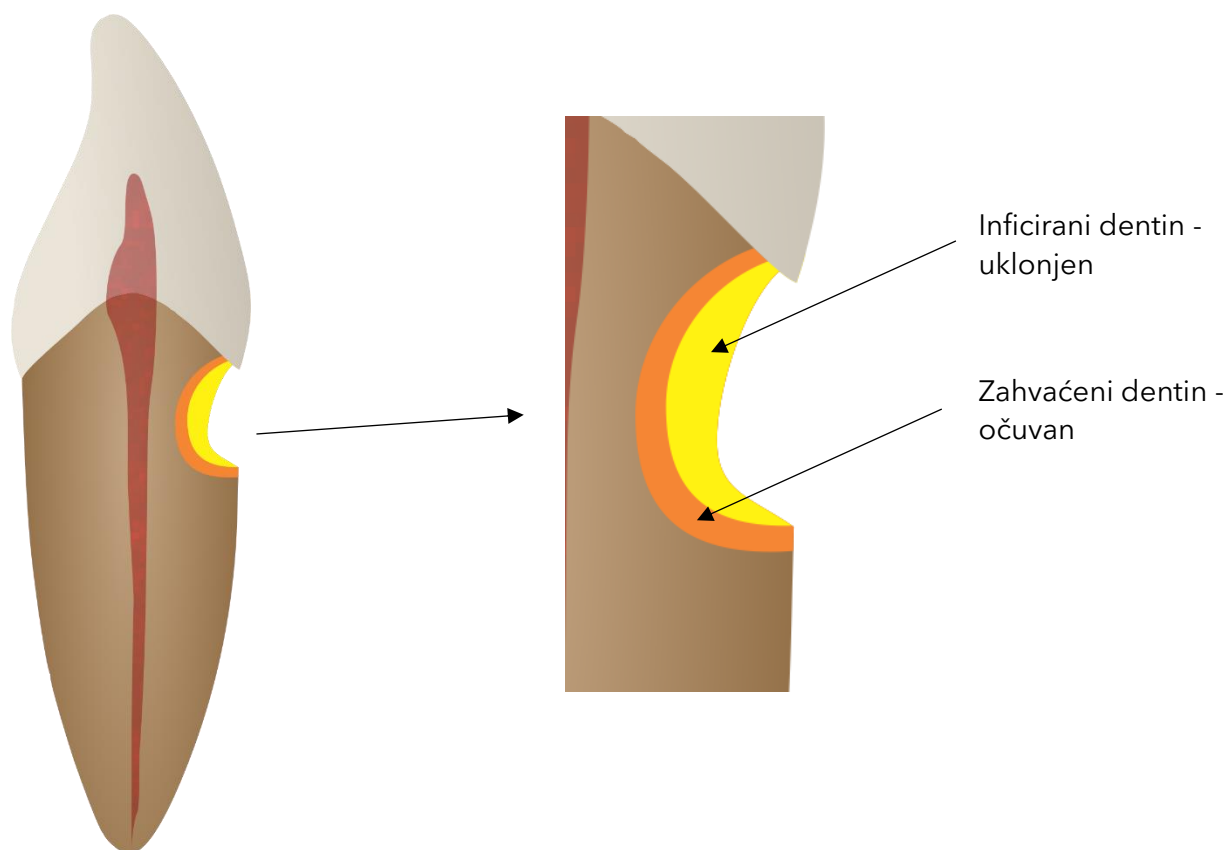
Višestruki nadomjesci korijena karijesa sa Equia FORTE HT odmah nakon postavljanja



6,5 godina opoziva

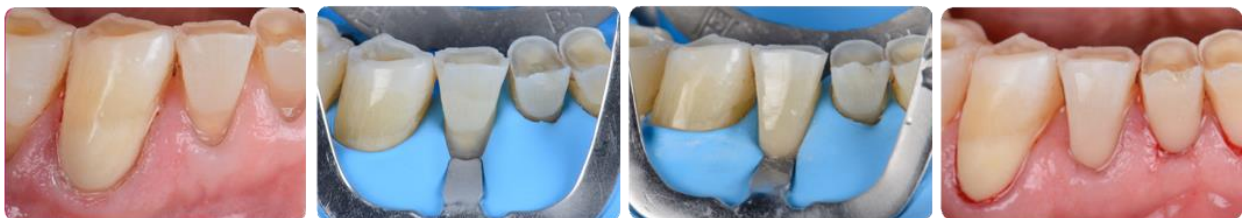Kako se može kontrolisati bol i neugodnost povezane s karijesom korijena i njegovim liječenjem?

Izložene površine korijena i karijes korijena uzrokuju preosjetljivost i bol. Agresivne lezije mogu čak dovesti do pulpitisa, nekroze pulpe i apscesa ako se ne liječe. Teret bolesti je velik za pacijenta, stoga je prevencija od izuzetne važnosti. Čim nastane karijes korijena, doktor dentalne medicine može ublažiti bol nastojeći spriječiti preosjetljivost i postići dobru ionsku ravnotežu početnih lezija, korištenjem proizvoda bogatih fluoridom (kao što su MI Paste Plus i MI Varnish). Početne karijesne lezije i izložene površine korijena također se mogu zaštititi premazom Fuji TRIAGE. Tokom postupka restauracije, bol povezana s postupkom može se spriječiti primjenom lokalne anestezije. Ako se koristi tehnika selektivnog uklanjanja karijesa, često čak i nema potrebe za lokalnom anestezijom te je neugodnost za pacijenta svedena na minimum.



Kada treba koristiti kompozitni materijal za restauraciju karijesa?

Kompozitni materijali mogu se koristiti za restauracije karijesnih lezija korijena u slučajevima kada je veličina lezije ograničena i kada se karijes može ukloniti u cijelosti. Drugi važan faktor je mogućnost potpune izolacije radnog polja, pa za kompozitne restauracije treba koristiti koferdam. Doktor dentalne medicine mora uzeti u obzir opisane faktore, kao i sposobnost pacijenta za saradnju, toleranciju na izolaciju koferdamom te sposobnost održavanja dobre oralne higijene. Ako su svi kriteriji zadovoljeni, kompozitni materijal može biti visukoestetsko dugoročno rješenje za leziju karijesa korijena. G-aenial Universal Injectable je izvrstan materijal izbora u ovim slučajevima, jer omogućava brzo, ergonomsko i efikasno postavljanje, visukoestetski rezultat i površinu otpornu na trošenje. Nadalje, visoka mogućnost poliranja G-aenial Universal Injectable djeluje zaštitno jer glatka površina sprječava zadržavanje plaka, što je velika prednost kod starijih pacijenata koji često ne mogu održavati dobru oralnu higijenu.



Highly aesthetic cervical restoration with G-aenial Universal Injectable
Courtesy Dr Javier Tapia Guadix, Spain



Kako osigurati čvrstu adheziju kompozitnog materijala u ovom području?

Zbog nedostatka cakline na površini korijena, prijanjanje kompozitnih materijala može biti otežano. Prvi preduslov za efikasnu adheziju je osigurati zdrav dentin na rubu preparacije. Ako se to ne može postići, staklohibridi ili staklenoionomeri mogu biti bolji izbor. Ako se mogu postići čvrsti rubovi te su svi ostali kriteriji za postavljanje kompozita zadovoljavajući, treba koristiti adheziv s dobrom sposobnošću spajanja za dentin. GC nudi adhezivno rješenje s vrlo visokom čvrstoćom spajanja za dentin i caklinu i sa smanjenim rizikom od preosjetljivosti: G-Premio BOND.



Koliko često bi trebalo kontrolisati starije pacijente?

Starije osobe i njihovi skrbnici trebaju otvoreno i kontinuirano razgovarati s doktorom dentalne medicine, kako bi se mogao razviti personalizovani plan dentalne njege, koji uzima u obzir njihove jedinstvene potrebe i okolnosti. Redovni pregledi ključni su za očuvanje oralnog zdravlja i prevenciju dentalnih problema, a postaju još važniji sa starenjem, s ciljem da se problemi bilo koje vrste brzo otkriju i riješe. Među doktorima dentalne medicine često se dosta razlikuje učestalost kontrola koju određuju. Neki preporučuju svim odraslim osobama kontrolu svakih 6 mjeseci, no starije osobe s visokim rizikom od karijesa možda trebaju i češće kontrole, čak svakih 3 do 4 mjeseca.

Pri ocjeni potrebe za kontrolom treba imati na umu sljedeće:

- Je li bakterijsko okruženje pod kontrolom?
- Izraditi test plaka, bakterijske testove ili testove sline.
- Je li kućna njega efikasna?
- Ocijeniti efikasnost liječenja kod kuće
- Paziti na znakove demineralizacije
- Provjeriti postoji li remineralizacija ili ne
- Provjeriti jesu li zubni nadomjesci stabilni
- Procijeniti jesu li rizici prehrane i dalje prisutni
- Provjeriti razvoj lezije(a) na rendgenu

Više informacija potražiti na:

https://www.gc.dental/europe/sites/europe.gc.dental/files/products/downloads/mivarnish/leaflet/LFL_MI_Dentistry_Handbook_en.pdf

Kakvi su dugoročni ishodi i prognoze za pacijente s karijesom korijena?

Dugoročna prognoza za pacijente s karijesom korijena može se poboljšati ako se bolest liječi holistički.

Restaurativni tretmani karijesnih lezija korijena imaju lošu prognozu zbog neposredne blizine ruba gingive, otežane izolacije i problema povezanih sa spajanjem na dentin. Tendencija je da se lezije šire lateralno, što ih čini plitkima, no proširenima, kao i aproksimalno, što ih čini teško dostupnima. Ako je potrebno, materijal izbora su akrilatnom ojačani staklenoionomerni cementi.

Kompozitne smole i kalcij-silikatni cementi imaju niže stope trajnosti. Poželjni su neinvazivni i preventivni postupci.*

Literatura pokazuje da najbolju dugoročnu prognozu imaju restauracije izrađene iz staklenoionomernih cemenata i modifikovanih staklenoionomernih cemenata.**

** AlQranei M S, Balhaddad A A, Melo M A S. The burden of root caries: Updated perspectives and advances on management strategies. Gerodontology 2021; 38: 136-153*

*** Carilho MRO: Root Caries: From Prevalence to Therapy. Karger.2017.*

*** Ghilotti, J.; Mayorga, P.; Sanz, J.L.; Forner, L.; Llana, C. Remineralizing Ability of Resin Modified Glass Ionomers (RMGICs): A Systematic Review. J. Funct. Biomater. 2023, 14, 421.*

*** Cheng, L., Zhang, L., Yue, L. et al. Expert consensus on dental caries management. Int J Oral Sci 14, 17 (2022).*

Kako se mogu edukovati pacijenti o važnosti prevencije karijesa i rane intervencije?

Kao i kod svake bolesti, edukacija pacijenata je od velike važnosti za dugoročni uspjeh liječenja. U brzom svakodnevnom radnom okruženju može biti otežano pružiti pacijentu detaljna objašnjenja, a i pacijentu može biti teško kvalitetno razumjeti veliku količinu informacija. Zbog toga GC želi što jednostavnije i detaljnije informacije za pacijente te je predstavio nove letke za pacijente s upustvima o terapijskim rizicima i rješenjima na efikasan i razumljiv način. Neka taj letak pomogne podići svijest pacijenata i poboljšati ukupno oralno zdravlje starije populacije!

https://www.gc.dental/europe/sites/europe.gc.dental/files/products/downloads/equiaforteht/leaflet/LFL_Root_Caries_Campaign.pdf

