Tratamiento de la caries radicular con EQUIA Forte™ HT

RESTAURACIÓN DETALLADA DE LA CARIES RADICULAR CON EQUIA Forte HT

Restaurar las lesiones de caries radiculares en pacientes de edad avanzada puede ser un verdadero reto, pero es un reto al que se enfrentarán cada vez más los odontólogos a medida que envejezca la población. EQUIA Forte HT, un vidrio híbrido protector, bioactivo, tolerante a la humedad, rápido y fácil de colocar, ayudará a superar las dificultades del aislamiento y las lesiones cariosas profundas. Al mismo tiempo, ofrece una resistencia, protección y estética óptimas.

1. Evalúe la restaurabilidad de la pieza afectada.

2. Retire el tejido carioso. En dientes con pulpa sana, se puede utilizar la técnica de eliminación selectiva de caries.*

3. Limpie la cavidad. PASO OPCIONAL: Aplique acondicionador de cavidades (10 s) o acondicionador de dentina (20 s). Haga un lavado y secado suaves.

4. Aplique EQUIA Forte HT directamente en la cavidad.

5. Contornee y modele con un instrumento de modelado. El tiempo de trabajo es de 1 minuto y 30 segundos desde el inicio de la mezcla.

6. Una vez finalizado el fraguado, realice la conformación y el contorneado finales con una fresa de diamante de grano fino. El tiempo de fraguado es de 2 minutos y 30 segundos desde el inicio de la mezcla.

7. Coloque EQUIA Forte Coat sobre la restauración con un microcepillo. No seque con aire.

8. Fotopolimerizado durante 20 segundos con un dispositivo de fotopolimerización (> 500 mW/cm^2: Halógena/ LED

9. Resultado final.

¡Vuelta a las raíces!

Tratamientos de mínima intervención para caries radiculares

*** Técnica de eliminación selectiva de caries**

La eliminación selectiva de caries es una técnica de restauración en la que se elimina la **dentina infectada** y se conserva la **dentina afectada**. Esta técnica ayuda a evitar la exposición a la pulpa y, a menudo, elimina la necesidad de anestesia local. Se pueden utilizar instrumentos rotatorios lentos o manuales. A continuación, la cavidad se sella con un material de restauración. Existen evidencias sólidas* de buena supervivencia a largo plazo de las restauraciones colocadas con un enfoque selectivo de eliminación de caries.

Dentina infectada

- Más cerca de la superficie de la cavidad
- Consistencia blanda, similar al requesón
- Ausencia de sensibilidad
- Color marrón claro
- Aspecto húmedo

Dentina afectada

- Capas más profundas de la cavidad
- Consistencia similar a la del cuero
- Sensible
- Marrón oscuro
- Sensación pegajosa

Restauración después de la eliminación selectiva de caries con EQUIA Forte HT

- Adherido químicamente a la estructura dental desmineralizada
- Aplicación rápida de obturación en bloque
- Tolerancia a la humedad
- El intercambio iónico con la superficie radicular evita la progresión y la reaparición de caries

* - Banerjee A, Frencken JE, Schwendicke F, Innes NPT. Contemporary operative caries management: consensus recommendations on minimally invasive caries removal. Br Dent J. 2017 Aug 11;223(3):215-222. doi: 10.1038/ sj.bdj.2017.672. PMID: 28798430.
- da Mata C, McKenna G, Anweigi L, Hayes M, Cronin M, Woods N, O'Mahony D, Allen PF. An RCT of atraumatic restorative treatment for older adults: 5 year results. J Dent. 2019;83:95-99.
- Lim, Z., Duncan, H., Moorthy, A. et al. Minimally invasive selective caries removal: a clinical guide. Br Dent J 234, 233–240 (2023).

Tratamiento de la caries radicular con EQUIA Forte™ HT

Árbol de decisiones del tratamiento de la caries:

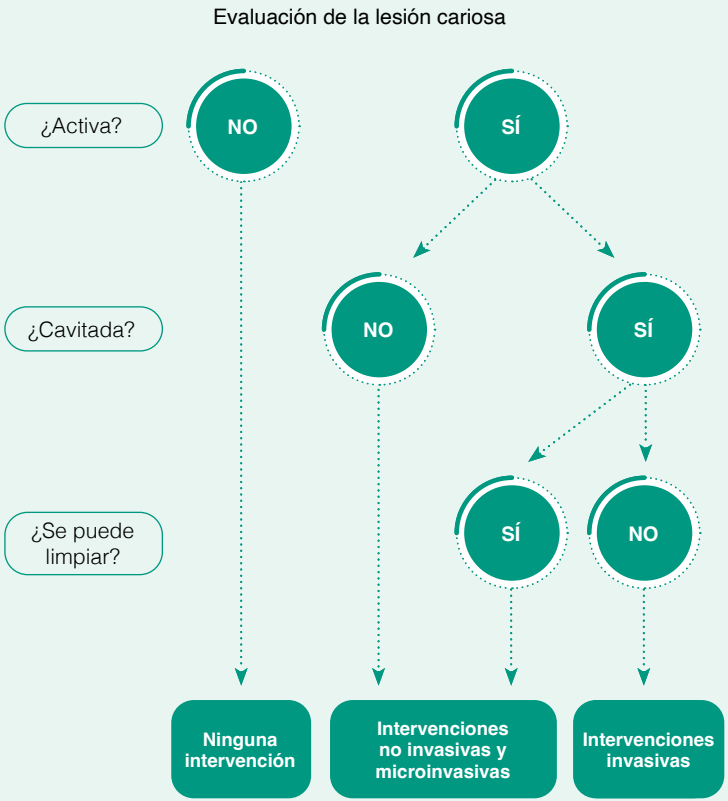

Schwendicke, Falk & Splieth, Christian & Breschi, Lorenzo & Banerjee, Avijit & Fontana, Margherita & Paris, Sebastian & Burrow, Michael & Crombie, Felicity & Foster Page, Lyndie & Gaton, Patricia & Giacaman, Rodrigo & Gugnani, Neeraj & Hickel, Reinhard & Jordan, Andreas & Leal, Soraya & Lo, Edward & Tassery, Herve & Thomson, William & Manton, David. (2019). When to intervene in the caries process? An expert Delphi consensus statement. Clinical Oral Investigations. 23. 10.1007/s00784-019-03058-w.

¡Vuelta a las raíces!
Tratamientos de mínima intervención para caries radiculares

Cuando no se indica **ninguna intervención**, todavía hay medidas que se pueden tomar para prevenir la incidencia y progresión de la caries:

- Evaluar los hábitos dietéticos del paciente y recomendar alimentos y bebidas bajos en azúcar
- Ayudar al paciente a mantener una excelente higiene bucal mediante citas en la consulta y ofrecer formación tanto al paciente como a sus cuidadores
- Incline la balanza a su favor: aumente la remineralización con MI Varnish™ en la oficina y MI Paste Plus™ en casa

Las lesiones de caries incipientes pueden tratarse de forma **no invasiva** o **microinvasiva**. Este enfoque contribuirá a conservar la estructura dental.

- Aplicación de MI Varnish en lesiones cariosas incipientes
- Proteja las superficies radiculares expuestas con el ionómero de vidrio fluido GC Fuji TRIAGE™

Las lesiones cariosas cavitadas y activas pueden tener que tratarse de forma más **invasiva**, pero se pueden seguir aplicando principios mínimamente invasivos.

- Restauración con RMGIC Fuji II LC fotopolimerizable en pacientes en los que la facilidad y la velocidad de colocación son primordiales
- Restaure las lesiones cariosas profundas de las raíces con un material de vidrio híbrido resistente y tolerante a la humedad: EQUIA Forte HT
- Cuando el aislamiento es posible y las exigencias estéticas son altas, restaure sin esfuerzo con un composite inyectable: G-aenial™ Universal Injectable