

# Protégez leurs racines !

Solutions de traitement MI pour les caries radiculaire

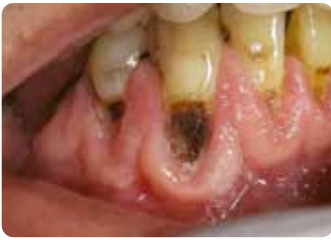

Since 1921  
100 years of Quality in Dental



# Caries radiculaires et vieillissement de la population

## Défis chez les personnes âgées



Avec l'aimable autorisation de Wim Klüter, Pays-Bas

L'augmentation constante du nombre absolu et relatif de personnes âgées, ainsi que la conservation accrue des dents jusqu'à un âge avancé<sup>1</sup>, posent des défis particuliers aux cabinets dentaires. Outre la restauration et le remplacement des restaurations défectueuses, les caries radiculaires deviendront un défi quotidien au sein de la population vieillissante. Une fois exposées à l'environnement buccal, les surfaces radiculaires courent un plus grand risque de déminéralisation, en particulier lorsque les patients ont un flux salivaire réduit et des capacités tampons diminuées<sup>2,3</sup>.

Il est essentiel d'aborder les caries radiculaires de manière globale : identifier les facteurs de risque, prévenir leur apparition et restaurer les cavités déjà présentes de manière peu invasive.

## Facteurs de risque liés au vieillissement

- Diminution du flux salivaire et/ou du pH salivaire : moins de capacité tampon pour contrer les attaques acides
- Pathologies générales et bucco-dentaires : risque de (co) morbidités
- Prise de médicaments et polymédication : risque d'effets secondaires, par exemple la xérostomie
- Diminution de la motricité fine : difficultés à maintenir l'hygiène bucco-dentaire
- Capacités de coopération réduites en raison d'aspects cognitifs ou fonctionnels : par exemple, démence, tremblements importants, ...
- Niveau de dépendance élevé : difficultés à trouver des soins dentaires, par exemple incapacité à se rendre au cabinet dentaire.
- Changements dans le régime alimentaire avec une augmentation de la consommation de sucre ; préférence accrue pour les sucreries.

## Identifier

### GC Tri Plaque ID Gel : identifie la plaque récente, ancienne et productrice d'acide

L'utilisation d'outils d'identification tels que le **GC Tri Plaque ID Gel** peut aider à identifier la plaque cariogène, à motiver les patients et à leur donner, à eux ou à leurs soignants, un retour d'information direct et objectif afin d'optimiser leur technique de brossage.

**Rose/rouge**  
Biofilm immature < 48h

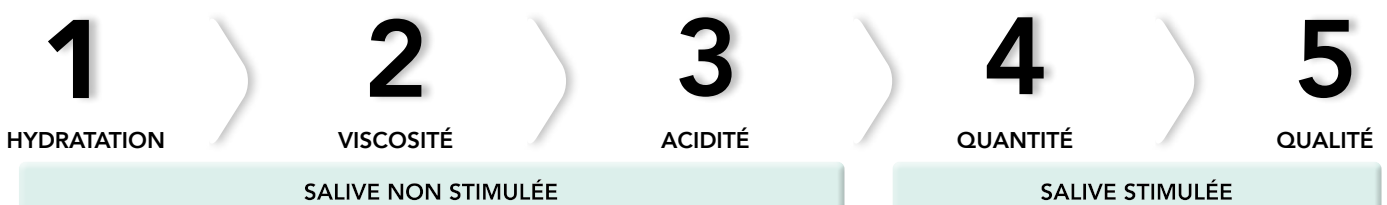**Bleu violet**  
Biofilm complexe > 48h  
**Risque de gingivite**

**Bleu clair**  
Plaque acide avec pH < 4,5  
**Il s'agit d'un biofilm à haut risque.**

**GC Tri Plaque ID Gel révèle l'âge et l'acidité du biofilm**  
Avec l'aimable autorisation du Dr Andrew Brostek, Australie

### Saliva-Check BUFFER : Dans quelle mesure la salive protège-t-elle les dents ?

La sécheresse buccale chronique et la réduction de la fonction salivaire dues à diverses étiologies touchent une proportion importante de personnes âgées. En 5 étapes faciles, le **Saliva-Check BUFFER** aide à révéler les facteurs sous-jacents qui perturbent l'équilibre bucco-dentaire et provoquent la déminéralisation.<sup>3</sup>



# Protéger et prévenir

## GC MI Paste Plus et MI Varnish : renforcer et désensibiliser

La présence de fluor et de phosphate de calcium amorphe dans la salive crée un environnement favorable à la reminéralisation des tissus.

Le fluor topique doit être utilisé à domicile et doit être complété par l'application régulière d'un vernis fluoré par un professionnel. L'utilisation complémentaire de phosphate de calcium biodisponibles favorise la réparation des dents et a donné des résultats impressionnants en matière de réduction de l'hypersensibilité.<sup>4,5</sup>



**GC MI Paste Plus** contient du RECALDENT (phosphate de calcium amorphe biodisponible ; CPP-ACP) ainsi que du fluorure (900 ppm).

Il peut être utilisé la nuit pour renforcer la dent et réduire l'hypersensibilité.

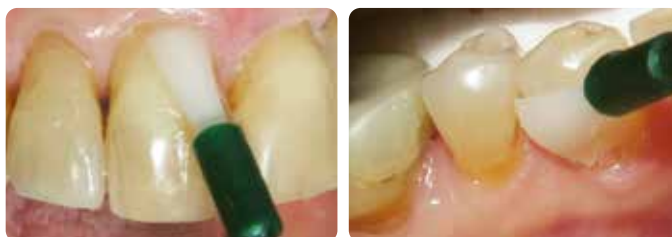Il est disponible en 5 arômes qui augmentent l'acceptation par les patients.

Les patients dont le flux salivaire est réduit ont tendance à préférer la saveur vanille.



GC MI Paste Plus en 5 arômes (à gauche) et son alternative sans fluor GC Tooth Mousse (à droite).

**MI Varnish** contient 22600 ppm de fluorure ainsi que du RECALDENT (CPP-ACP) et est destiné à une application au cabinet. Il adhère rapidement aux dents, sans s'agglomérer, et sert de support pour les minéraux et le fluorure, nécessaires au maintien ou à la réparation de l'intégrité de la dent. RECALDENT (CPP-ACP) et le fluor travaillent en synergie : lorsque RECALDENT (CPP-ACP) entre en contact avec le fluor, il stabilise les ions fluor afin de créer une source idéale pour la construction de fluoroapatite, plus résistante aux acides.



Application de MI Varnish au cabinet dentaire  
Avec l'aimable autorisation du Prof. Ian Meyers, Australie

RECALDENT™ est dérivé de la caséine du lait de vache.

Ne pas utiliser chez les personnes présentant une allergie au lait de vache.

En cas de réaction allergique : arrêter l'utilisation, rincer la bouche à l'eau et consulter un médecin.

## GC Dry Mouth Gel : soulage la xérostomie

**Dry Mouth Gel** est un produit unique, sans sucre, qui apporte un confort durable et soulage les symptômes de la sécheresse buccale. Contrairement à la plupart des substituts salivaires, il a un pH neutre, ce qui permet de maintenir le pH buccal dans la plage de sécurité et d'éviter la déminéralisation. Il est incolore et se décline en plusieurs arômes agréables.

Utiliser Dry Mouth Gel pour soulager les symptômes pendant la journée ;

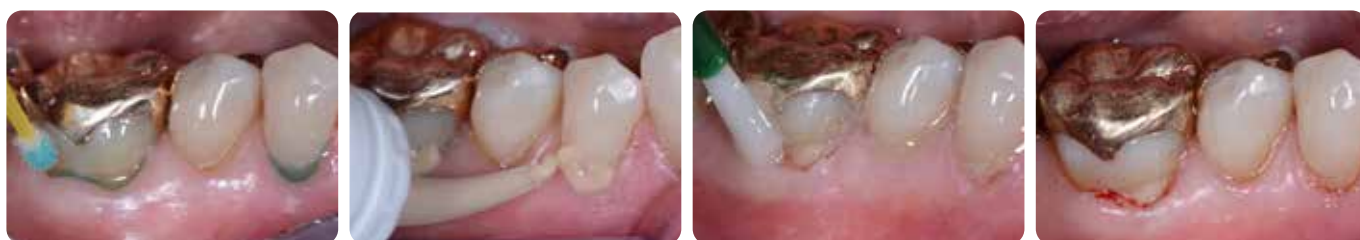En prévention nocturne, MI Paste Plus est recommandé pour apporter une protection supplémentaire contre les caries, favoriser la reminéralisation, prévenir et soulager l'hypersensibilité des racines exposées. Dry Mouth Gel n'interfère pas avec l'efficacité du RECALDENT (CPP-ACP) ou du fluorure, de sorte qu'ils peuvent se compléter en toute sécurité.



## Gérer l'érosion, les problèmes d'hygiène bucco-dentaire et les racines exposées avec **Fuji TRIAGE**

Fuji TRIAGE, verre ionomère fluide, aide à protéger la surface contre la formation de caries et l'hypersensibilité.

- Fuji TRIAGE peut se lier chimiquement dans un environnement relativement humide<sup>6</sup>.
- Les surfaces radiculaires sont rapidement et facilement protégées.
- La prise de la teinte rose du Fuji TRIAGE peut être accélérée avec une lampe à photopolymériser.
- Le Fuji TRIAGE peut être recouvert de MI Varnish pour renforcer l'échange d'ions.



**Restauration de lésions carieuses radiculaires avec Fuji TRIAGE, suivie de l'application de MI Varnish.**

Avec l'aimable autorisation du Prof. Matteo Basso, Italie

## Traiter et contrôler

### Restauration peu invasive des caries radiculaires

Une restauration n'élimine pas la cause de la lésion ; par conséquent, pour éviter la progression de la lésion, elle doit toujours être associée à des stratégies préventives.

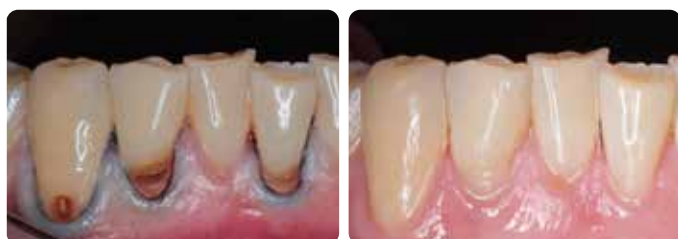- Les sites de rétention de la plaque sont éliminés par une restauration de surface lisse.
- La dentine affectée par la carie dans la partie centrale de la lésion n'a pas besoin d'être entièrement retirée ; dès lors, le risque d'exposition et d'infection de la pulpe est réduit, et la structure dentaire restante est moins affaiblie.
- Les verres ionomères, les verres hybrides ou les composites peuvent être utilisés pour restaurer les lésions carieuses radiculaires. Le meilleur choix dépend des circonstances orales, des préférences du patient et du praticien, ainsi que de la capacité du patient à coopérer.

### Contrôle de la vitesse avec **Fuji II LC**

Fuji II LC est indiqué dans tous les cas où la rapidité et la facilité d'utilisation sont des priorités.

Cela peut être le cas chez les patients qui ne coopèrent pas, faute de capacités cognitives ou physiques.

Ces restaurations montrent de bons taux de survie.<sup>7</sup>



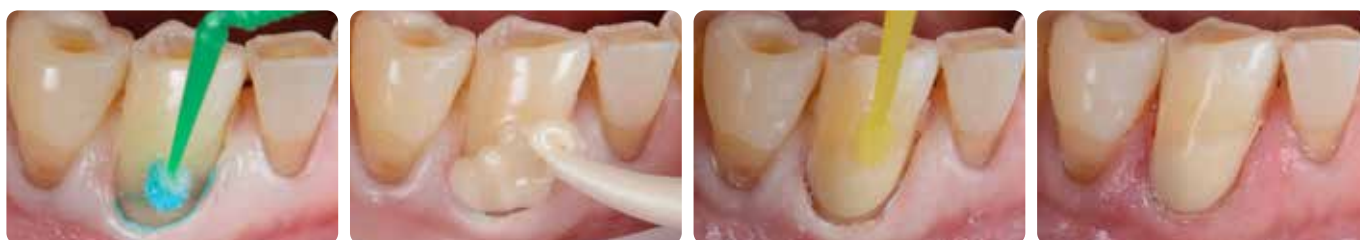**Restaurations MI de lésions carieuses radiculaires avec Fuji II LC, un mois après la pose.**

Avec l'aimable autorisation de l'équipe du Dr AmrEldeeb, Université Ain Shams, Le Caire, Égypte



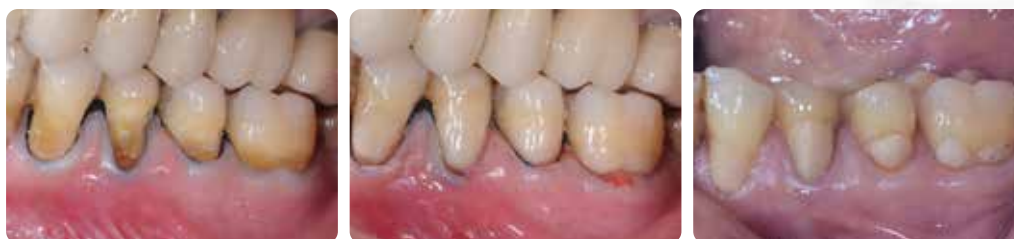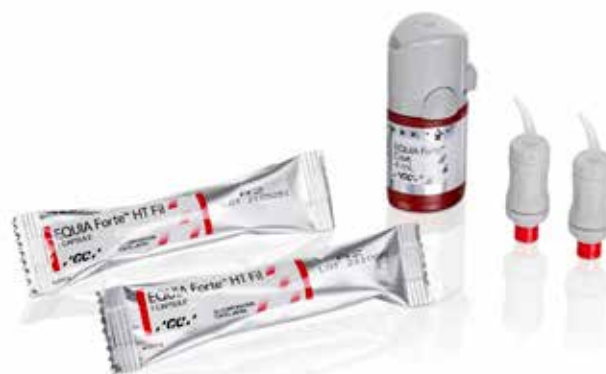## Restaurations durables placées rapidement et offrant une protection contre les caries : EQUIA Forte HT

**EQUIA Forte HT**, matériau de restauration verre hybride haute densité, a une consistance agréable à condenser et contourner. L'EQUIA Forte Coat lui confère une finition et une brillance agréables, résistantes à l'abrasion, et renforce sa solidité en créant un environnement propice à la maturation et au renforcement du matériau. Sa facilité de mise en place est particulièrement pratique pour le traitement des caries radiculaires en raison de sa tolérance à l'humidité et de la rapidité du traitement ; il peut même être modelé simplement avec le doigt. De plus, grâce à l'échange d'ions, ces restaurations stimulent la reminéralisation de la dent et préviennent la déminéralisation, ce qui en fait la meilleure option pour les lésions actives.



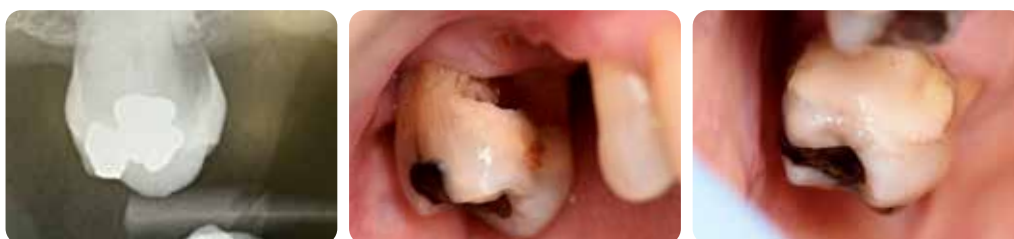**Restauration cervicale avec EQUIA Forte HT**  
Avec l'aimable autorisation du Dr Javier Tapia Guadix, Espagne

Les avantages des verre hybrides pour restaurer les lésions cervicales ont été démontrés dans des essais contrôlés randomisés de conception robuste.<sup>8</sup> Même si cela n'est pas surprenant, il convient de souligner que le rapport qualité/prix par rapport aux composites s'est avéré bénéfique, à court et à long terme.<sup>9</sup>



**Restaurations EQUIA Forte (le prédécesseur d'EQUIA Forte HT) avant le traitement (à gauche), au départ (au milieu) et après 6 ans ½ de fonction (à droite).**  
Avec la permission du Prof. Matteo Basso, Italie

Même si, dans de nombreux cas, le traitement de restauration atraumatique (ART) ne sera pas la première option, cette technique peut être appliquée dans le cas de patients très dépendants qui ne parviennent pas à se rendre au cabinet dentaire ou dans toute autre situation où l'utilisation d'instruments rotatifs n'est pas envisageable.<sup>6,10</sup> Des versions poudre/liquide sont disponibles pour travailler en l'absence de vibreur. Dans la technique ART, seule la dentine infectée est retirée, mais la dentine affectée proche de la pulpe est conservée, ce qui permet de préserver la vitalité de la pulpe et d'éviter la sensibilité. Des marges parfaitement propres garantissent la réussite de la restauration. Dans la plupart des cas, l'anesthésie n'est pas nécessaire.

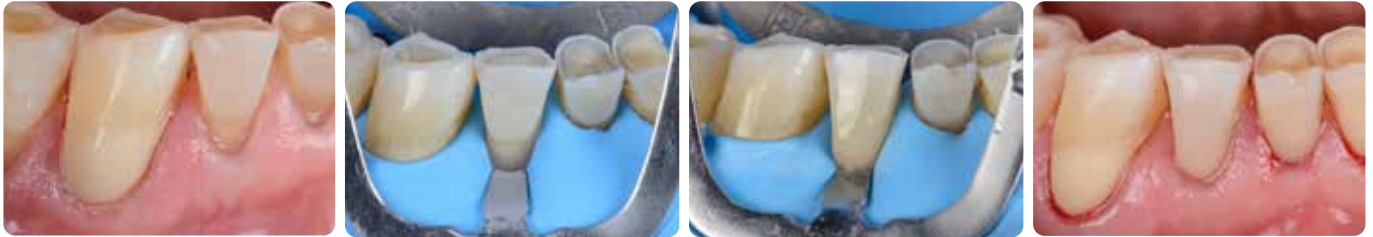

**Restauration sous-gingivale ART avec EQUIA Forte HT**  
Avec la permission du Prof. Gerry McKenna, Royaume-Uni

## Restaurations esthétiques avec **G-ænial Universal Injectable**

Lorsque la lésion est non carieuse ou stoppée et qu'il est possible de bien l'isoler avec une digue en caoutchouc, **G-ænial Universal Injectable** est une excellente option de restauration pour les lésions carieuses radiculaires. Il peut facilement être poli pour obtenir un brillant élevé, ce qui réduit la rétention de la plaque. De plus, il est résistant à l'usure, ce qui est important dans ces zones qui sont soumises à l'abrasion.

En outre, son embout flexible et son comportement thixotrope permettent d'accéder facilement aux cavités postérieures et de contrôler la mise en place dans les zones difficiles. Il est disponible dans de nombreuses teintes, ce qui permet de réaliser une restauration vraiment esthétique et discrète - ce qui est de plus en plus souvent demandé par les patients.



**Restauration cervicale esthétique avec G-ænial Universal Injectable**  
Avec l'aimable autorisation du Dr Javier Tapia Guadix, Espagne



## Rappel

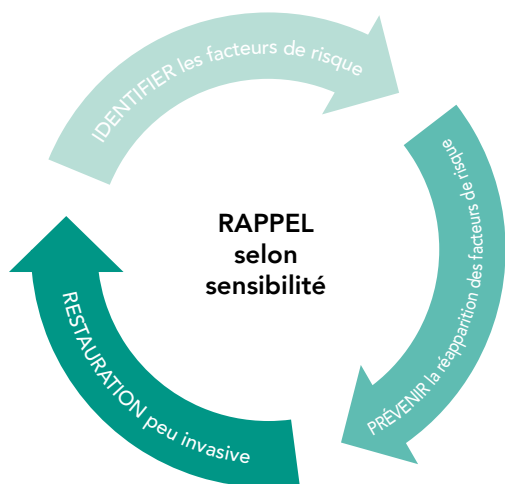
### Schéma de suivi adapté pour répondre au traitement et risque carieux

L'évaluation périodique du risque devrait être envisagée comme une routine pour tous les patients. Les mesures préventives contre les caries radiculaires peuvent être considérées comme ayant un meilleur pronostic à long terme que les traitements de restauration.

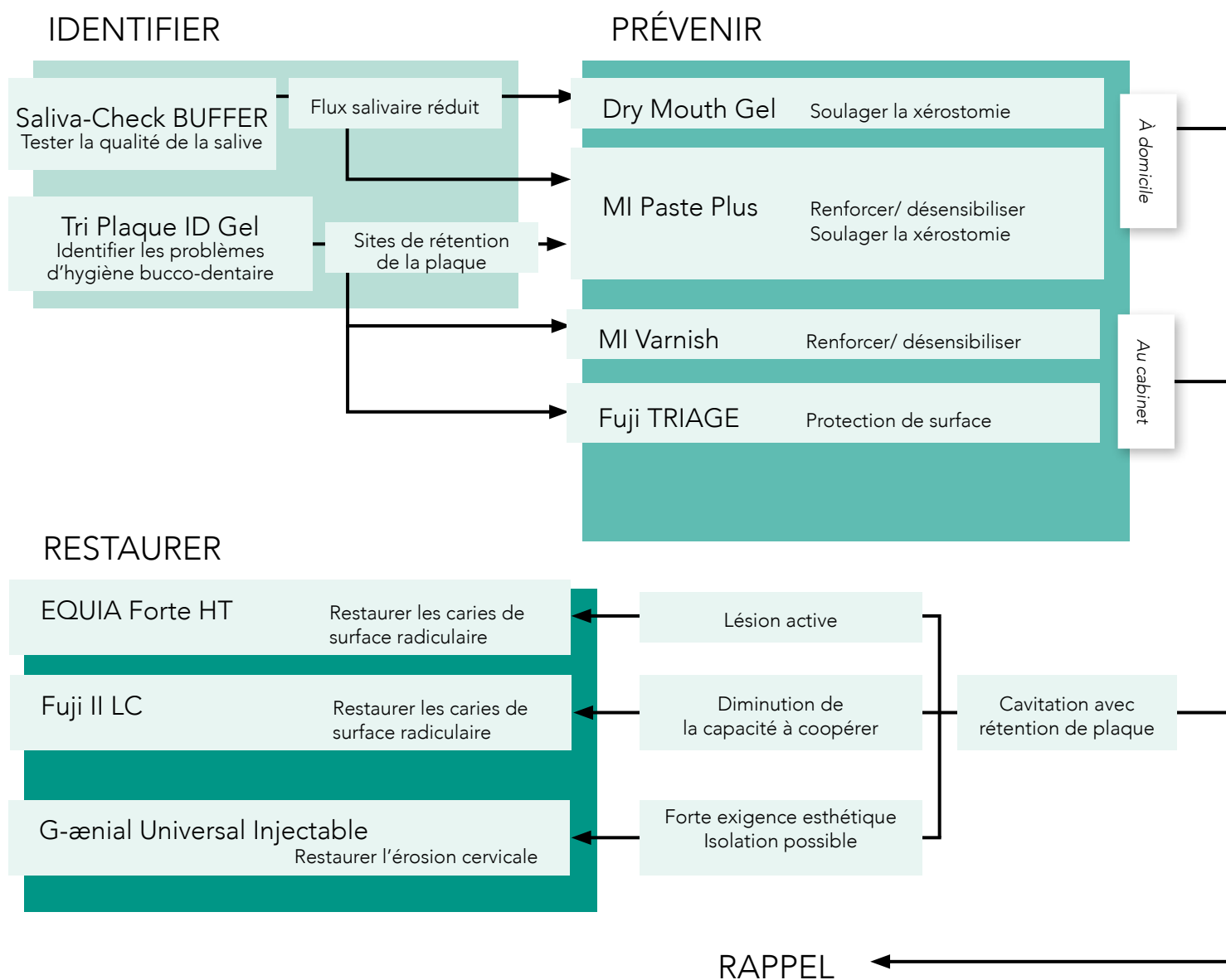
Cependant, les caries radiculaires cavitaires sont moins susceptibles de passer de l'état actif à l'état inactif que les lésions non cavitaires, de sorte qu'une restauration est nécessaire dans ce cas.

# Plan de traitement d'intervention minimum pour les caries radiculaires

## Un cadre pour un traitement centré sur le patient



Il est essentiel d'adapter le traitement des personnes âgées aux conditions individuelles du patient. Le tableau ci-dessous facilite le choix des interventions nécessaires. Il montre également quels produits GC sont particulièrement adaptés à chaque plan de traitement individualisé.



# Traitement des caries radiculaires

## SOLUTIONS DE TRAITEMENT MI de GC



SCANNER POUR PLUS D'INFORMATIONS



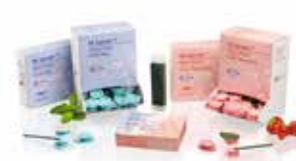**GC Tri Plaque ID Gel**  
Gel révélateur de plaque en  
3 couleurs



**Saliva-Check BUFFER**  
Test en cabinet pour évaluer la  
qualité de la salive



**GC MI Paste Plus**  
Calcium et phosphate biodisponibles,  
avec fluorure



**MI Varnish**  
Vernis fluoré amélioré avec  
du calcium et du phosphate  
biodisponibles



**GC Fuji TRIAGE**  
Verre ionomère de protection de  
surface radioopaque



**GC Fuji II LC**  
Verre ionomère de restauration  
photopolymérisable



**EQUIA Forte HT**  
Système de restauration verre  
hybride à long terme avec placement  
en bloc



**G-aenial Universal Injectable**  
Composite de restauration haute  
résistance

Pour plus d'informations sur les références, consulter notre catalogue en ligne.

G-aenial Universal Injectable, GC Tri Plaque ID Gel, GC MI Paste Plus, MI Varnish, GC Fuji, GC Fuji TRIAGE et EQUIA Forte sont des marques commerciales de GC. Dispositifs médicaux pour soins dentaires réservés aux professionnels de santé, non remboursés par la sécurité sociale. Lire attentivement les instructions figurant dans la notice ou sur l'étiquetage avant toute utilisation. Organisme certificateur n°2797. Distribués par GC France. RECALDENT et le logo RECALDENT sont des marques commerciales du groupe Mondelēz International utilisées sous licence.

1. Berkey D, Berg R. Problèmes de santé bucco-dentaire gériatrique aux États-Unis. *Int Dent J* 2001 ; 51 : 254-264.
2. Baysan A. Consensus sur les currys de racines. 2022 ; <https://orca-caries-research.org/>
3. Chalmers JM. Dentisterie à intervention minimale : partie 1. Stratégies pour relever le nouveau défi des caries chez les patients âgés. *J Can Dent Assoc* 2006;72(5):427-433.
4. Hay KD, Morton RP. L'efficacité du complexe caséine phosphoprotéine- calcium triphosphate (DC-CP) [Dentalac] comme hydratant buccal chez les patients atteints de xérostomie sévère. *NZ Dent J* 2003 ; 99(2):46-8.
5. Reynolds EC et Walsh LJ. Aides supplémentaires à la reminéralisation de la structure dentaire. Dans : Mount GJ, Hume WR, éditeurs. Sandgate (Qld) : Préservation et restauration de la structure dentaire. Connaissance Livres et logiciels 2005 ; p. 111-118.
6. Chalmers JM. Dentisterie à intervention minimale : partie 2. Stratégies pour relever les défis de restauration chez les patients âgés. *J Can Dent Assoc* 2006;72(5):435-440.
7. Schwendicke F, Gostemeyer G, Blunck U, Paris S, Hsu LY, Tu YK. Matériaux de restauration placés directement : examen et méta-analyse en réseau. *J Dent Rés.* 2016;95(6):613-22.
8. Schwendicke F, Müller A, Seifert T, Jeggler-Engbert LM, Paris S, Gostemeyer G. Verre hybride versus composite pour les lésions cervicales non carieuses : survie, qualité de restauration et coûts en Essai contrôlé randomisé après 3 ans. *J Dent.* 2021 ; 110:103689.
9. Schwendicke F, Gomez Rossi J, Krois J, Basso M, Peric T, Turkun LS, Miletić I. Rentabilité du verre hybride par rapport au composite dans un essai randomisé multi-pays. *J Dent.* 2021;107:103614
10. da Mata C, McKenna G, Anweigi L, Hayes M, Cronin M, Woods N, O'Mahony D, Allen PF. Un ECR sur le traitement réparateur atraumatique pour les personnes âgées : résultats sur 5 ans. *J Dent.* 2019;83 : 95-99 .

### GC EUROPE N.V.

Head Office  
Researchpark,  
Haasrode-Leuven 1240  
Interleuvenlaan 33, B-3001 Leuven  
Tél. +32 16 74 10 00  
Fax.+32 16 40 48 32  
info.gce@gc.dental  
<https://www.gc.dental/europe>

### GC FRANCE s.a.s.

8 rue Benjamin Franklin  
94370 Sucy en Brie Cedex  
Tél. +33.1.49.80.37.91  
Fax. +33.1.45.76.32.68  
info.france@gc.dental  
<https://www.gc.dental/europe/fr-FR>