G-ænial™ A'CHORD

Ново поколение универсален композит

Опростени директни възстановявания на задни зъби

Клинично ръководство

Въведение

Избор на материал

Лесен и сигурен протокол на изолация!

Критерии за препарация

Адхезивен материал за всеки един случай

Клас 1 долен молар стъпка по стъпка и оклузия

Клас 2 горен молар стъпка по стъпка и оклузия

Финиране и полиране

Клинични случаи с един единствен цвят

Директни постериорни възстановявания

Замисляли ли сте се някога как лекувате много задни зъби с директни възстановявания в рамките на една седмица? За средно практикуващ дентален лекар този номер е над 70% от общия брой лечения. Това е значителна част от практиката в ежедневието, но често се пренебрегва като твърде рутинно и интересът е привлечен към по-„интересни" планове за лечение, с които не сме все още достатъчно запознати. Прекарваме време в овладяване на техниката за случай, който ще лекуваме два пъти годишно и пренебрегваме основите на ежедневната ни работа, мислейки, че ние вече знаем много за тях. Но директните възстановявания на задни зъби имат процент на неуспех от 13%*. Така че човек трябва да спре и да помисли как да подобри този процент на неуспех, като погледне в основната причина.

В GC ние се стремим да увеличим ефективността на плана за лечение, като съчетаваме качество и лекота. Това имахме предвид, когато представихме G-ænial A'CHORD, нашата универсална композитна система, която покрива 16 Vita нюанса с 5 CORE нюанса. По-лесен избор на нюанс, намален инвентар и безкомпромисни механични свойства беше предложението, което имахме за вас. Част от нашия препоръчан план за лечение е и нашият подсилен с влакна композит, everX Flow, който има за цел да се справи с проблема с композита и фрактурата на зъбите. Влакната вътре в този материал осигуряват висока устойчивост на счупвания, причинени от силите на натоварване. Това ще подсили вашите възстановявания и ще осигури допълнително омекотяване срещу повреди.

Сега предлагаме изчерпателно ръководство за извършване на директни възстановявания на задни зъби в много стандартизиран протокол, ограничаване на грешките и увеличаване на дълготрайността на тези възстановявания в устата. Работихме с Javier Tapia Guadix, който е известен стоматолог в тази област, за да създадем това ръководство, което обхваща всичко, което трябва да знаете от изолация и правилни протоколи за адхезия до бързо и лесно постигане на успешни дълготрайни възстановявания на задни зъби.

Убедени сме, че това ръководство ще донесе стойност на вашата практика. Ако използвате G-ænial A'CHORD за вашето лечение и искате да споделите работата си онлайн, ние ви каним да се присъедините към нашата общност #gaenialachordloveit.

* N Alvanforoush, *et al*, 2016, Comparison between published clinical success of direct resin composite restorations in vital posterior teeth in 1995–2005 and 2006–2016 periods, Australian Dental Journal, 62, 2, 132-145

G-ænial A'CHORD

G-ænial A'CHORD винаги предоставя повече: опростена едноцветна система от 5 основни нюанса, която постига естетиката на 16-те класически Vita нюанса с лекота. С този намален инвентар ще спестите време и разходи.

A1

A2



A3

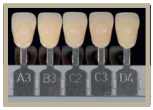

A3.5



A4

Неговата уникална технология на частичките пълнител имитира естественото отражение на светлината, което води до впечатляващи невидими възстановявания.

A'CHORD Лекота

- опростена нюансна система
- опростено боравене
- просто универсален (за предни/за задни зъби)

A'CHORD Естетика

- естествена флуоресценция
- дълготраен гланц
- екстремни предизвикателства

Случай на д-р J. Tapia Guadix, Испания

Естествен зъб при близка до УВ светлина 405 nm

Фасета с G-ænial A'CHORD на зъб 11

Конвенционална композитна фасета на зъб 11

A'CHORD Революционна технология

- патентован пълнител и покритие
- висока устойчивост на оцветяване и износване
- отлична рентгеноконтрастност

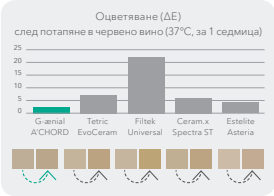

Източник: GC R&D, Япония, 2020. Налични данни.

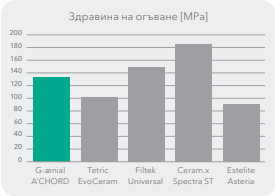

Източник: GC R&D, Япония, 2020. Налични данни.

проверете съвпадението на цвета



G-ænial Universal Injectable

Инжектирайте, оформете и контурирайте всичко наведнъж

Тъй като G-ænial Universal Injectable не се свлича или провлачва, вие имате пълен контрол за адаптиране, оформяне и контур, докато инжектирате за бързи възстановявания без усилие. Той се адаптира идеално към дъното на кавитета и ви позволява лесно да изграждате контури, издатини и дори проксимални стени.

Универсално поставяне във всички кавитети

С екструдиране без усилие, нашата спринцовка и накрайници се използвт с удоволствие, а огъващите се накрайници правят прецизното доставяне лесно.

everX Flow

Изградете здрава като скала сърцевина с everX Flow

Благодарение на късите стъклени нишки, които съдържа, everX Flow ефективно подсилва възстановяванията и показва изключително висока устойчивост на счупване. Влакната също помагат за пренасочване на пукнатини и избягване на катастрофални провали, което прави everX Flow оптимален материал за използване при отслабени или зъби с пукнатини, например след отстраняване на амалгама.

everX Flow има много тиксотропен вискозитет, който му позволява да тече и да се адаптира идеално към дъното на кавитета, но без никакво свличане - дори когато се използва в горните молари. Тази оптимална консистенция прави вашето възстановително лечение едновременно по-бързо и по-лесно.



Случай на д-р Lassila, Университет Turku, Финландия

Източник: GC R&D, Япония, 2019
Налични данни

Bulk цвят
Дълбочина на втвърдяване 5.5 mm

Оптимално за **дълбоки кавитети в задните участъци**

Dentin цвят
Дълбочина на втвърдяване 2.0 mm

Оптимално за **повече естетични** резултати

Лесен и безопасен протокол за изолация

Добрият протокол за изолиране е от първостепенно значение за осигуряване на клиничен успех на композитните възстановявания. Той не само предпазва пациента от вдишване на остатъци, но създава удобна, суха зона за работа, за да позволи по-предсказуеми и по-дълготрайни възстановявания. По-долу са някои ключови точки, които трябва да запомните, когато използвате кофердам.

Характеристики на кофердам

- Дебело платно:
  - по-голяма ретракция
  - по-устойчив на химични агенти
  - по-устойчив на механични повреди
- Минимално количество прах:
  - по-малко замърсяване на полето
  - по-лесно почистване
- Светло син и непрозрачен цвят:
  - отразява светлината - осветява полето
  - цветен контраст със зъбите (с противоположен цвят)
  - релаксиращ положителен визуален ефект (синьо небе)

Стъпки на изолация

- Почистете с конец всички контакти, преди да поставите кофердама. Остатъците от храна могат да попречат на поставянето на платното

* Конецът ще разкрие силата на контакта и потенциалните проблемни зони, които могат да разкъсат платното

- Пробийте дупки внимателно, избягвайте да използвате големи или твърде малки дупки
- Изолирайте половин дъга: от централен резец поне до зъба, разположен дистално на зъба, който ще се лекува
- Използвайте лубрикантен гел за по-лесно преминаване на тесни контакти
- Използвайте конеца, за да финализирате преминаването на контактите
- Инвертирайте кофердама
- Използвайте лигатури от конец, когато е необходимо повече ретракция

Клампи

Изборът на клампа, адаптирана към анатомията на зъбите, ще помогне за завършване на поставянето на кофердама и осигуряване на изолацията.

Стандартни клампи

Nº 9
Клампа - Универсална

Специални клампи
- W8A - Горни молари
- W14A - Долни молари

8AD
Дистална работа на последния зъб

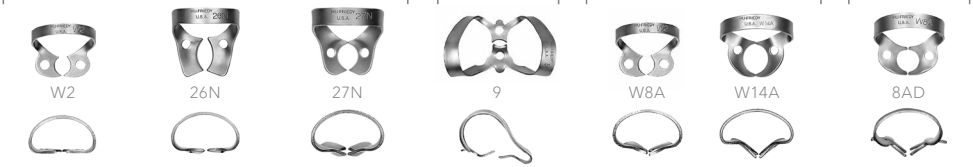

Критерии за препарация

- Прецизно отстраняване на кариеси без премахване на петна
- Заоблени вътрешни ъгли
- Диамантен борер за емайл, карбиден борер за дентин
- Не са необходими скосявания в оклузалната област
- Кондициониране с алуминиев оксид 29 микрона или биостъкло
- Интерпроксимално полиране с ленти/диск
- Оценка на остатъчната структура

Използвайте Detection Mode на D-Light Pro, за да ви помогне да откриете

Инфектиран дентин

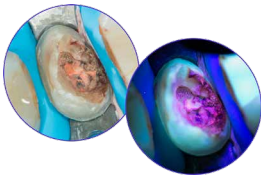

Микропросмукване

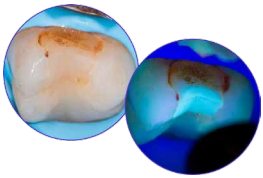

Композит

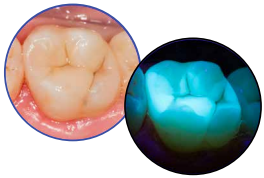

- Зъбът ще изглежда зелено/синьо флуоресцентно
- Инфектираният дентин/плака/микротеч ще изглежда червено/розово флуоресцентно
- Петната по границите ще изглеждат нефлуоресцентни
- Композитът/циментът ще изглежда силно флуоресцентен

Критерии за това кога да се извърши туберкулно покритие

- Широк истмус: (> от половината от междутуберкулно разстояние) и тънки стени (< 2 mm дебелина)
- Неподплатен емайл (напълно подкопан туберкул)
- Хоризонтална пукнатина в основата на частично подкопан туберкул
- Надлъжна MOD пукнатина
- Ендо лекувани зъби с MOD възстановяване
- Ендо лекувани зъби с наличие на пукнатини в пулпната камера

Полирането с ленти, дискове или въртящи се инструменти спомага за изглаждането на препарацията, позволявайки перфектно адаптиране на матрицата към границите на кавитета.

Неравномерните граници създават празнини между матрицата и зъба, което може да причини изтичане на течности в кухината по време на процедурата, както и надвеси на материала при поставяне на композит.

Препоръчва се истмусът да бъде по-малък от половината от междутуберкулната ширина:

Колкото по-малък е кавитетът, толкова повече зъбна структура остава, за да устои на функционалните сили и огъване. Когато истмусът е по-малък от половината от междутуберкулната ширина, туберкулите запазват значителна устойчивост на огъване, което намалява умората върху връзката към възстановяването. Колкото по-широк става кавитетът, толкова по-слаби стават туберкулите, което означава, че огъването на туберкулите става все по-голям проблем. Това огъване може да доведе до разрушаване на връзката и счупване на останалия зъб.

Оценка на дебелината на стената и истмуса

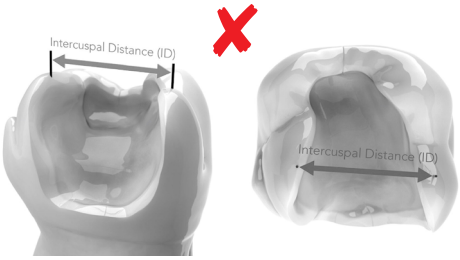

Оценка на дебелината на стената и истмуса

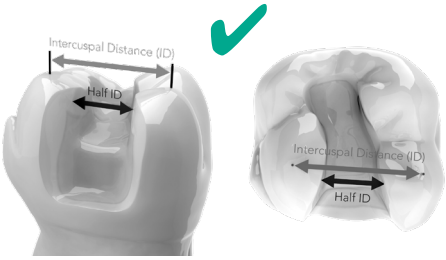

Свързване

Техники за ецване

Тотално ецване
на емайл (10-15 сек)
и дентин (15 сек)

Селективно ецване
само на емайл, ецване с фосфорна
киселина (10-15 секунди)

Самоецване
без фосфорна киселина
върху емайла или дентина

Ецван емайл

Фосфорната киселина ще
разтвори повърхностния
апризматичен емайл,
разкривайки повърхността
на емайловите призми.

повърхност на емайла след ецване

Ецван дентин

Сух дентин
колабирали колагенови влакна

Хидратиран дентин
разширени колагенови влакна



повърхността на дентина
след ецване

Пресушен дентин:

- Колапс на колагенови влакна
- Липса на инфилтрация на смола
- Постоперативна чувствителност, хидро-
  лиза и разграждане на открития колаген

Хидратиран дентин:

- Колагеновите влакна се разширяват и
  могат да бъдат инфилтрирани правилно
  от свързващия агент

Размазан слой

За да се увеличи инфилтрацията на свързващия агент, трябва да се третира размазания слой (остатъци), получен по време на препарацията. Може да бъде премахнат или модифициран. Чрез ецване на дентина (при тотално ецване) размазаният слой се отстранява. Въпреки това, за да се избегнат проблеми, свързани с ецването на дентина, може да се предпочете да се използва адхезивът в режим на селективно ецване, където се ецва само емайлът. В този случай адхезивът ще модифицира и ще инфилтрира размазания слой едновременно. Ако желаете, размазаният слой може също да бъде модифициран чрез въздушна абразия преди нанасяне на адхезия.

Тотално ецване

премахнат замърсен слой

Хидратиран дентин
разширени колагенови влакна

Ако изберете техниката на тотално ецване, ецвайте дентина за 15 секунди с 35% фосфорна киселина. Времето за киселинно ецване е от решаващо значение, за да се избегне прекомерната деминерализация и увеличената дълбочина на експозиция на колагеновите влакна.

Селективно или самоецване



модифициран замърсен слой

Само ецваща техника
частично деминерализиран дентин

Режимът на селективно ецване се състои в ецване само на емайла с 35% фосфорна киселина за 30 сек. Той ще разкрие емайловите призми, увеличавайки микромеханичната ретенция. Самоецващите се адхезиви или техники ецват и инфилтрират едновременно, което прави практически невъзможно генерирането на празнини по време на процеса, тъй като те не деминерализират напълно дентина около колагеновите влакна.

Експертният опит на GC в свързването

И двете **универсални системи за свързване** на GC

- Предлагат **висока якост на свързване** – за силно свързване както към зъба, така и към възстановяването в случай на поправка
- Съдържат уникална комбинация от три функционални мономера (4-MET, MDP, MDTP), позволяващи най-добро клинично представяне във всички ситуации
- **Без HEMA** – за по-голяма издръжливост и по-ниска абсорбция на вода
- Имат **ергономичен** дизайн – за лесна употреба
- Осигуряват **прецизно дозиране** – с голям брой капки на бутилка
- **Може да се използва във всички режими на ецване:** тотално ецване, селективно ецване и самоецване с на практика никаква следоперативна чувствителност
- **Множество показания:** директни възстановявания, свръхчувствителност, поправка, индиректни възстановявания и др.

G-PREMIO Bond
Едностъпкова
Еднобутилкова адхезивна система

G2-Bond Universal
Двустъпкова
двубутилкова адхезивна система (праймер и бонд)

Проверете начина на работа ако предпочитате еднобутилковите адхезивни системи

Проверете начина на работа ако предпочитате двубутилковите адхезивни системи

Клас I – Първи долен молар



Изграждане на дентин

Запълване на кавитета до 2,0 mm с дентиновия цвят на everX Flow (или използвайте Bulk цвят everX Flow в един слой до 5,5 mm), образувайки вдлъбнат дентин, който оставя 1,5 mm оклузално пространство за заместващия емайл.

Изграждане на туберкулите(замяната на емайла)

Има различни начини за изграждане на туберкулите, но един, който никога не се проваля, е техниката обратно на часовниковата стрелка. За тази стъпка използваме G-ænial A'CHORD. Започнете от мезиобукалния туберкул, след това преминете към следващия туберкул, букалния. След това преминете към дисто-букалния туберкул. Продължете с дисто-лингвалния туберкул и завършете с мезио-лингвалния туберкул. Винаги светлинно полимеризирайте след всяка нанесена порция.

1



Медио Вестибуларен туберкул

2

Вестибуларен туберкул

3

Дисто Вестибуларен туберкул

4

Дисто Лингвален туберкул

5

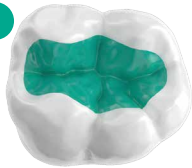

Медио Лингвален туберкул

Оклузия - първи долен молар

Важно е да се уважава оклузалната анатомия, за да могат да се освободят туберкулите при специфичните движения на долната челюст. Грешната анатомия може да създаде препятствия, което може да доведе до проблеми като парафункции, износване, свръхчувствителност и отчупване на композитното възстановяване. Трябва да се обърне внимание не само на работната страна, но и на балансиращата страна.

Латеротрузия

работна страна

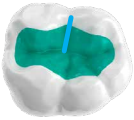

Мезиопалатиналният (MP) туберкул на първи горен молар (основен активен туберкул на първия горен молар) трябва да премине между лингвалните туберкули на първия долен молар (син и жълт) по време на латеротрузия (латерално движение от работната страна). Важно е да се възстановят вътрешните склонове от туберкулите, за да се улесни този маршрут от централната ямка.

Протрузия

неработеща страна

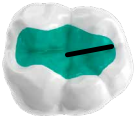

По време на протрузия MP туберкул на първия горен молар трябва да премине през дисталния маргинален ръб на първия долен молар. Важно е да се избягва поставянето на дисто-букалния туберкул в този маргинален ръб, създавайки възможна интерференция.

Движение на туберкулите по време на динамична оклузия

Контактни точки

Латеро-протрузия

работна страна

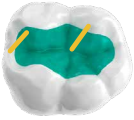

При комбинация от странично и протрузивно движение, вътрешната мезиална част на дистолингвалния туберкул (жълт) трябва да има по-малко изпъкнала и кръгла форма. Една по-плоска или леко вдлъбната повърхност ще помогне за освобождаването на MP туберкул на първия горен молар при неговото движение. По същия начин, вътрешната мезиална част на мезио-лингвалния туберкул (синя) трябва да може да позволява движението на палатиналния туберкул на горния втория премолар.

Медиотрузия

неработеща страна

Фисурата между букалните и дисто-букалните туберкули определя пътя за бягство за мезиолингвалния туберкул на първия горен молар по време на медиотрузия (латерално движение от неработещата страна). Поради това е важно винаги да се изграждат три отделни туберкула по букалната страна на първия долен молар, за да се избегне намеса в това движение.

Клас II – Първи горен молар

Мезиална стена

Позиционирайте матрицата, клина и пръстена. Прилага се адхезивен протокол и може да се използва тънък слой от композит (G-ænial Universal Injectable) за запечатване на гингивалния ръб към матрицата. След светлинно втвърдяване на тази първа част от композита, мезиалната стена може да бъде изградена или с G-ænial Universal Injectable, или с G-ænial A'CHORD, променяйки кавитет от клас II в клас I. След като интерпроксималната стена е готова, можем да премахнем матрицата, пръстена и клина, за да имаме по-добра визуализация на анатомията.

Изграждане на дентин

Запълване на кавитета до 2,0 mm с цвят на дентин everX Flow (или използвайте Bulk цвят everX Flow в един слой до 5,5 mm), образувайки вдлъбнат дентин, който оставя 1,5 mm оклузално пространство за заместващия емайл. За по-дълбоки кариеси е възможно да започнете с по-дебел слой everX Flow bulk цвят, тъй като той може да се втвърдява до слой от 5,5 mm.

Изграждане на туберкулите

Подобно на клас I на страница 12, тук също следваме техниката туберкул по туберкул, но вместо обратно на часовниковата стрелка, вървим по техниката на кръст. Първият горен молар има по-проста анатомия, така че може да бъде по-бързо. Започнете от дисталния букален туберкул, след това преминете към най-голямия туберкул, мезиопалатиналния. Винаги светлинно полимеризирайте след всяко поставяне на отделните слоеве. След това преминете към дисталния палатинален туберкул. Продължете с мезио букалния туберкул и завършете с маргиналния хребет.

1

Дисто Вестибуларен туберкул

2

Медио Палатинален туберкул

3

Дисто Палатинален туберкул

4



Медио Вестибуларен туберкул

5

Медиален маргинален хребет

Техника с четката

Използването на комплекта GC Modeling Liquid за техниката „туберкул по туберкул" прави всичко много по-лесно. Намокрете четката с моделиращата течност и отстранете излишната течност, преди да започнете да моделирате с четката. Ще забележите как изграждането на анатомията и създаването на гладки линии ще стане лесно.

Оклузия – първи горен молар

Латеротрузия

работна страна

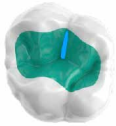

Букалният туберкул на долния първи молар трябва да премине през букалните туберкули на първия горен молар (син и жълт) по време на латеротрузията (странично движение от работната страна). Важно е да се възстановят вътрешните склонове от туберкулите, за да се улесни този маршрут от централната ямка.

Протрузия

неработеща страна

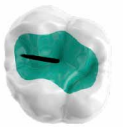

По време на протрузия, букалните туберкули на долния първи молар трябва да преминат през мезиалния маргинален ръб на горния първи молар. Важно е да се изгради този маргинален ръб в отделна стъпка и различен ъглов наклон от мезио-букалния хребет, за да се избегнат смущения.

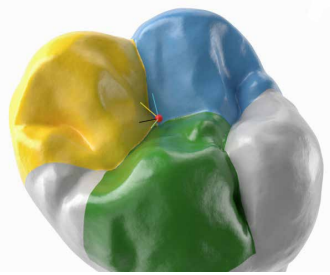

Движение на туберкулите по време на динамична оклузия

Контактни точки

Латеро-протрузия

работна страна

При комбинацията от странично и протрузивно движение, вътрешната дистална част на мезиобукалния туберкул(жълта) трябва да има по-малко изпъкнала и кръгла форма. По-равна или леко вдлъбната повърхност ще помогне за движението на букалния туберкул на първия долен молар при неговото движение. По подобен начин връзката между този мезио-букален туберкул (жълт) и мезиалния маргинален ръб трябва да позволява движението на мезио-букалния ръб на първия долен молар.

Медиотрузия

неработеща страна

Мезиалният наклон на мезио-палатиналния туберкул (зелен) трябва да има по-вдлъбната форма, за да позволи движението на букалния туберкул на долния първи молар по време на медиотрузията (латерално движение от неработещата страна). По подобен начин фисурата между мезио-палатиналните и дисто-палатиналните туберкули трябва да има една и съща посока, за да позволи движението на дистобукалния туберкул на първия долен молар.

Финиране и полиране

След като анатомията е изградена и композитът е полимеризиран, в идеалния случай трябва да се изразходва много малко време за довършване. Следователно правилният и стандартизиран протокол за полиране е от съществено значение за опростяване на ежедневната практика.

За да избегнете инхибиращ слой, нанесете слой от въздушно бариерен агент, като глицерин, покриващ цялата повърхност на композита, преди да направите последната си полимеризация.

Нанасяне на въздушно бариерен агент

След регулиране на оклузалните контакти използвайте въртяща се гумичка със средно зърнесто диамантено покритие.

Продължете с фина гумичка.

Завършете с четка от кози косъм и полирна паста DIAPOLISHER PASTE, за да постигнете изключителен блясък, който е дълготраен.

Краен резултат

Клинични случай с един цвят

Случай на д-р Радослав Аспарухов, България

Случай на д-р L. Dahan, Франция

Случай на д-р N. Lehmann, Франция

Случай на д-р Пиер Димитров, България

Случай на д-р K. Saleh, Ирак

Случай на д-р M. Dimitrakopoulos, Гърция

GC EUROPE N.V.
Researchpark
Haasrode-Leuven 1240
Interleuvenlaan 33
B-3001 Leuven
Tel. +32.16.74.10.00
Fax. +32.16.40.48.32
info.gce@gc.dental
https://www.gc.dental/europe

GC EUROPE N.V.
GCEEO Bulgaria
BG - София 1202
ул. "Будапеща" 92, ап. 4-3
Тел. +359.2.983.30.30
Факс. +359.2.858.31.37
info.bulgaria@gc.dental
https://www.gc.dental/europe/bg-BG

z O TC BG 8 94 08/23