G-ænial™ A'CHORD

Composite universel avancé

Des restaurations directes simplifiées

Guide clinique

Introduction

Sélection des matériaux

Un protocole d'isolation simple et sûr

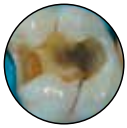
Critères de préparation

Un adhésif pour chaque indication

Molaire inférieure - Classe I - step by step et occlusion

Molaire supérieure - Classe II - step by step et occlusion

Finition et polissage

Cas clinqiues avec une seule teinte

Restaurations directes postérieures

Vous êtes-vous déjà demandé **combien de restaurations postérieures** vous traitez en une semaine ? Pour le praticien moyen, cela représente plus de 70% du total des traitements. C'est-à-dire une partie considérable de la pratique quotidienne, mais elle est souvent négligée car trop routinière. L'intérêt se porte sur des plans de traitements de niches plus "intéressants" avec lesquels nous ne sommes pas encore très familiers. Nous passons du temps à maîtriser la technique de cas que nous ne traiterons que deux fois par an et négligeons le **« pain et le beurre » de notre travail quotidien**, persuadés que nous en savons déjà beaucoup à ce sujet.
Or, on estime que les restaurations postérieures directes ont un taux d'échec de 13 %*. Posons nous et réfléchissons à la manière d'améliorer ce taux d'échec en s'attaquant à la racine du problème.

Chez GC, nous cherchons à augmenter l'efficacité d'un plan de traitement en alliant **qualité et simplicité**. C'est précisément ce que nous avions à l'esprit lorsque nous avons lancé **G-ænial A'CHORD**, notre système **composite universel** qui couvre **16 teintes Vita avec 5 teintes de base (CORE). Une sélection de teintes plus facile, un stock réduit et des propriétés mécaniques sans compromis**, voilà ce que nous vous proposons. Autre élément recommandé de notre plan de traitement : le composite renforcé de fibres, **everX Flow**, qui vise à résoudre le problème de la fracture des composites et des dents. Les fibres contenues dans ce matériau offrent une résistance élevée aux fractures dues aux fortes charges. Il renforcera vos restaurations et fournira une protection supplémentaire contre les défaillances.

Nous vous proposons aujourd'hui un **guide complet** sur la réalisation de restaurations postérieures directes selon un protocole très standardisé, limitant les erreurs et **augmentant la longévité en bouche de ces restaurations**. Nous avons travaillé avec Javier Tapia Guadix, clinicien renommé dans ce domaine, pour créer ce guide qui couvre tout ce qu'il faut savoir, depuis l'isolation et les protocoles de collage jusqu'à la réalisation rapide et facile de restaurations postérieures réussies et durables.

Nous sommes convaincus que ce guide apportera une valeur ajoutée à votre pratique. Si vous utilisez G-ænial A'CHORD pour vos traitements et que vous souhaitez partager votre travail en ligne, nous vous invitons à rejoindre notre communauté **#gaenialachordloveit**.

* N Alvanforoush, et al, 2016, Comparison between published clinical success of direct resin composite estorations in vital posterior teeth in 1995–2005 and 2006–2016 periods, Australian Dental Journal, 62, 2, 132-145+

G-ænial A’CHORD

G-ænial A’CHORD offre toujours plus : un système simplifié avec **5 teintes de base** qui permet d’obtenir **facilement** l’esthétique des 16 teintes du teintier Vita Classic.
Avec cet inventaire réduit, vous économiserez du temps et de l’argent.

A1

A2

A3

A3.5

A4

Sa technologie de charge unique imite la réflexion de la lumière naturelle, ce qui permet d’obtenir des restaurations invisibles impressionnantes.

La simplification A’CHORD

- Un système de teinte simplifié
- Une manipulation simplifiée
- Tout simplement universel (anterior/posterior)

L’esthétique A’CHORD

- Fluorescence naturelle
- Brillance longue durée
- Défis extrêmes

Proche des UV 405nm dans la dent naturelle

Facette G-ænial A’CHORD sur dent 11

Facette composite conventionnelle sur dent 11

Photo du Dr. J. Tapia Guardiola, Espagne

La technologie révolutionnaire A’CHORD

- innovations exclusives pour le traitement et l’équilibre des charges
- résistance élevée aux taches et à l’usure
- excellente radio-opacité

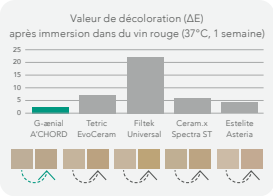

Source : GC R&D, Japon, 2020. Données sur demande.

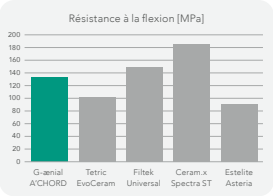

Source : GC R&D, Japon, 2020. Données sur demande.

Vérifiez la correspondance des teintes

G-ænial Universal Injectable

Injecter, façonner et contourer… en un temps

Parce que **G-ænial Universal Injectable** ne s'affaisse pas, vous avez le contrôle total pour l'adapter, le modeler et le contourer lorsque vous l'injectez, pour des restaurations rapides et sans effort. Il s'adapte parfaitement au plancher de la cavité et vous permet de créer facilement .des contours, des cuspides et même des parois proximales.

Placement universel dans toutes les cavités

Grâce à l'extrusion sans effort, notre seringue et nos unitips sont agréables à utiliser - la distribution est facile.

everX Flow

Construire une base solide avec everX Flow

Grâce aux fibres courtes qu'il contient, everX Flow renforce efficacement les restaurations et présente une résistance à la fracture exceptionnellement élevée. Les fibres aident également à rediriger les fissures et éviter les échecs, ce qui fait d'everX Flow un matériau optimal à utiliser sur les dents affaiblies ou fissurées, par exemple après le retrait d'amalgame.

everX Flow a une viscosité très thixotrope qui lui permet de s'étaler et de s'adapter parfaitement aux parois des cavités, mais sans écoulement, même dans les molaires supérieures. Cette consistance optimale accélère et facilite votre traitement.



Source : GC R&D, Japon, 2019.
Données sur demande

Un protocole d'isolation simple et sûr

Un bon protocole d'isolation est primordial pour assurer le succès clinique d'une restauration composite résineuse. Non seulement il protège le patient contre le risque d'avaler des débris, mais il crée une zone de travail confortable et sèche pour permettre des restaurations plus prévisibles et plus durables. Vous trouverez ci-dessous quelques points clés à prendre en compte avec une digue en caoutchouc.

Caractéristiques des digues en caoutchoc

- Gabarit épais
  - plus de rétraction
  - plus résistant aux produits chimiques
  - plus résistant aux dommages mécaniques
- Un minimum de poudre
  - moins de contamination du champ
  - plus facile à nettoyer
- Teinte bleue claire opaque
  - reflète la lumière - éclaire le champ
  - contraste de couleur avec les dents (couleur opposée)
  - effet visuel positif relaxant (bleu ciel)

Etapes d'isolation

- Placer le fil dentaire et nettoyer tous les contacts avant de positioner la digue. Les restes alimentaires peuvent gêner le bon placement de la digue

* Le fil dentaire révélera la force de contact et les zones problématiques potentielles qui peuvent déchirer la digue

- Percer les trous avec précaution, éviter les trous trop grands ou trop petits
- Isoler la demi-arcade : incisive centrale jusqu'à au moins la surface distale de la dent à coté de celle à traiter
- Utiliser un gel lubrifiant pour faciliter le passage des contacts serrés
- Utiliser le fil dentaire pour finaliser le passage des contacts
- Inverser la digue en caoutchouc
- Utiliser des ligatures au fil dentaire lorsqu'une rétraction plus importante est nécessaire
- Use floss ligatures when more retraction is required

too long

Clamps

Le choix d'un clamp adapté à l'anatomie des dents permettra de compléter la mise en place de la digue en caoutchouc et de sécuriser l'isolation.

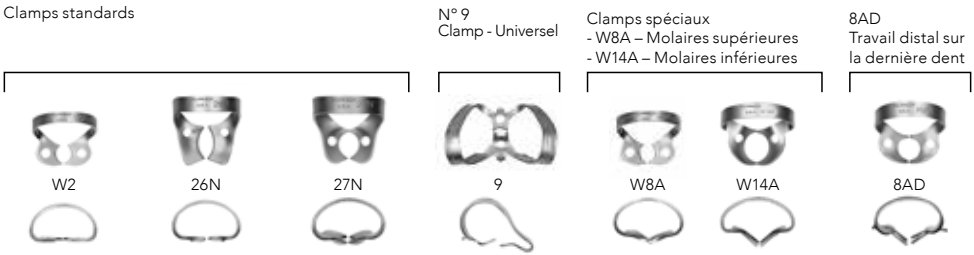

Critères de préparation

- Élimination précise des caries sans éliminer les taches
- Angles internes arrondis
- Fraise diamantée pour l'émail, fraise en carbure pour la dentine
- Biseaux non nécessaires dans la zone occlusale
- Conditionnement avec de l'oxyde d'aluminium 29 microns ou du verre bioactif
- Polissage interproximal avec des strips/disques
- Évaluation de la structure résiduelle

Utilisez le mode de détection de la D-Light Pro pour vous aider à détecter :

La dentine infectée

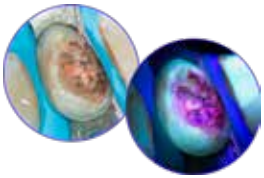

Un éventuel hiatus marginal



Le composite

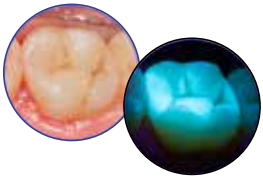

- La dent apparaîtra fluorescente verte/bleue
- La dentine/plaque/hiatus marginal infecté apparaîtra rouge/rose fluorescente
- Les colorations de marge apparaîtront comme non fluorescentes
- Le composite/ciment apparaîtra hautement fluorescent

Critères permettant de déterminer quand effectuer une couverture de cuspide

- Isthme large (> à la moitié de la distance intercuspidienne) et parois minces (< 2 mm d'épaisseur)
- Émail non soutenu (cuspide totalement fragilisée)
- Fissure horizontale à la base d'une cuspide partiellement fragilisée
- Fissure MOD longitudinale
- Traitement endo avec restauration MOD
- Traitement endo avec présence de fissures dans la chambre pulpaire

Le polissage à l'aide de strips, de disques ou d'instruments swingle aide à lisser la préparation, ce qui permet une adaptation parfaite de la matrice aux limites de la cavité.

Des bords irréguliers créent des gaps entre la matrice et la dent, ce qui peut entraîner des fuites de fluides dans la cavité pendant la procédure, ainsi que des débords de matériau lors de la mise en place du composite.

Recommandation : l'isthme doit rester inférieur à la moitié de la largeur intercuspidienne :

Plus la cavité est petite, plus il reste de structure dentaire pour résister aux forces fonctionnelles et à la flexion. Lorsque l'isthme est inférieur à la moitié de la largeur intercuspidienne, les cuspides conservent une résistance significative à la flexion, ce qui réduit la fatigue de la liaison avec la restauration. Plus la cavité est large, plus les cuspides sont faibles, ce qui signifie que la flexion cuspidienne devient un problème croissant. Cette flexion peut entraîner une rupture de la liaison et la fracture de la dent restante.

Évaluation de l'épaisseur de la paroi et de l'isthme

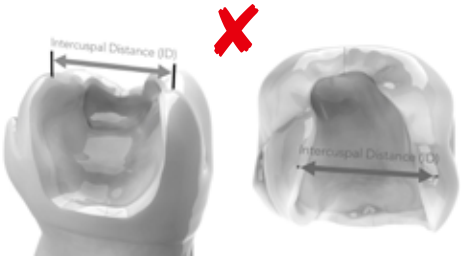

Évaluation de l'épaisseur de la paroi et de l'isthme

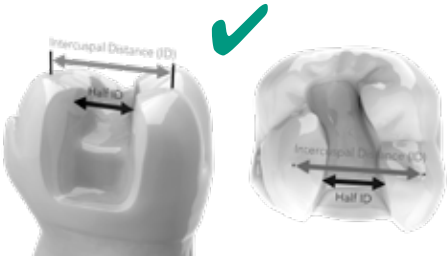

Adhésion

Techniques de mordançage

Mordançage total
de l'émail (10-15 sec) &
de la dentine (15 sec)

Mordançage sélectif
de l'émail uniquement à l'acide
phosphorique (10-15 sec)

Auto-mordançage
sans acide phosphorique
sur l'émail ou la dentine

Mordançage de l'émail

L'acide phosphorique va dissoudre l'émail prismatique superficiel, exposant la surface des tiges d'émail.



Surface de l'émail après mordançage

Mordançage de la dentine

Dentine sèche
fibres de collagène effondrées

Dentine hydratée
fibres de collagène étendues

Surface de la dentine
après mordançage

Dentine desséchée :

- Effondrement des fibres de collagène
- Absence d'infiltration de l'adhésif
- Sensibilité post-opératoire, hydrolyse et dégradation du collagène exposé

Dentine hydratée :

- Les fibres de collagène sont dilatées et peuvent être infiltrées correctement par l'adhésif

Smear layer (boue dentinaire)

Pour augmenter l'infiltration de l'adhésif il faut agir sur la boue dentinaire (débris) causée par la préparation. Il est possible de l'éliminer ou de la modifier. Le mordançage de la dentine (mordançage total) permet d'éliminer la smear layer. Cependant, pour éviter les problèmes liés au mordançage de la dentine, il est préférable d'utiliser l'adhésif en mode de mordançage sélectif, où seul l'émail est mordancé. Dans ce cas, l'adhésif modifiera et infiltrera la smear layer en même temps. Si on le souhaite, la boue dentinaire peut également être modifiée par air abrasion avant l'application de l'adhésif.

Mordançage total

Boue dentinaire enlevée

Dentine hydratée
fibres de collagène expansées

Si vous choisissez la technique de mordançage total, mordancez la dentine pendant 15 secondes avec de l'acide phosphorique à 35 %. Le temps du mordançage à l'acide est essentiel pour éviter une déminéralisation excessive et une plus grande profondeur d'exposition des fibres de collagène.

Mordançage sélectif ou auto-mordançage

smear layer modifiée

Auto-mordançage
Dentine partiellement déminéralisée

Le mode de mordançage sélectif consiste à ne mordancer que l'émail avec 35 % d'acide phosphorique pendant 30 secondes. Il expose les prismes de l'émail, ce qui augmente la rétention micromécanique. Les techniques de mordançage ou l'auto-mordançage mordancent et infiltrent en même temps, ce qui rend pratiquement impossible la création de gaps pendant le processus, car ils ne déminéralisent pas complètement la dentine entourant les fibres de collagène.

L'expertise de GC en matière de collage

Les deux systèmes de **collage universels** de GC

- Offrent une force d'adhésion élevée - pour une adhésion puissante à la fois à la dent et aux restaurations en cas de réparation.
- Contiennent une combinaison unique de trois monomères fonctionnels (4-MET, MDP, MDTP), permettant des performances optimales dans toutes les situations.
- **Ne contiennent pas de HEMA** - pour une plus grande durabilité et une plus faible sorption d'eau
- Ont un flacon au **design ergonomique** - pour une utilisation facile
- Proporent une **distribution précise** - avec un grand nombre de gouttes par flacon
- **Peuvent être utilisés dans tous les modes de mordançage** : mordançage total, mordançage sélectif et auto-mordançage avec une sensibilité post-opératoire pratiquement nulle
- **Indications multiples** : restaurations directes, hypersensibilité, réparation, restaurations indirectes, etc…

G-PREMIO Bond
Une étape
Système adhésif en un seul flacon

G2-Bond Universal
Deux étapes
Système adhésif
en un deux flacons
(primer et adhésif)

Consultez ce
Step by Step
si vous préférez
un système en
un seul flacon

Consultez ce
Step by Step
si vous préférez
un système en
deux étapes

Classe I - Première molaire inférieure

Reconstruction de la dentine

Remplir la cavité jusqu'à 2,0 mm avec la teinte Dentin everX Flow (ou utiliser le teinte Bulk everX Flow en une seule couche jusqu'à 5,5 mm), pour former une dentine concave qui laisse un espace occlusal de 1,5 mm pour le remplacement de l'émail.

Réalisation des cuspides (remplacement de l'émail)

Il existe différentes façons de reconstruire les cuspides, mais celle qui ne rate jamais, est la technique du sens inverse des aiguilles d'une montre. Pour cette étape, nous utilisons le G-ænial A'CHORD. Commencez par la cuspide mésio-vestibulaire puis passez à la cuspide suivante, la cuspide vestibulaire. Passez ensuite à la cuspide disto- vestibulaire. Continuez avec la cuspide disto-linguale et terminez avec la cuspide mésio-linguale. Il faut toujours procéder à une photopolymérisation après chaque réalisation de cuspide.

Cuspide mésio-vestibulaire

Cuspide vestibulaire

Cuspide disto-vestibulaire

Cuspide disto-linguale

Cuspide mésio-linguale 5

Occlusion - Première molaire inférieure

Il est important de respecter l'anatomie occlusale afin de libérer les cuspides dans les mouvements excentriques de la mandibule. Une mauvaise anatomie créera des interférences qui peuvent conduire à des problèmes tels que la parafonction, l'usure, l'hypersensibilité et l'écaillage de la restauration en composite. L'attention doit être portée non seulement sur la face de travail mais également sur l'autre face.

Latérotrusion

Coté de travail

La cuspide mésiopalatine (MP) de la première molaire supérieure (principale cuspide active sur la première molaire supérieure) doit s'échapper entre les cuspides vestibulaires de la première molaire inférieure (bleu et jaune) pendant la latérotrusion (mouvement latéral sur coté travail). Il est important de reconstruire les arêtes internes des cuspides pour faciliter ce trajet depuis la fosse centrale.

too long

Mouvements de la cuspide pendant l'occlusion dynamique

Latéro-protrusion

Coté de travail

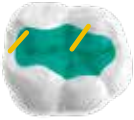

Dans la combinaison des mouvements latéraux et protrusifs, la partie mésiale interne de la cuspide disto-linguale (jaune) doit avoir une forme moins convexe et arrondie. Une surface plus plate ou légèrement concave aidera à libérer la première molaire supérieure MP dans son mouvement. De même, la partie mésiale interne de la cuspide mésiolinguale (bleue) doit permettre le mouvement de la deuxième cuspide palatine de la prémolaire supérieure.

Protrusion

Coté non fonctionnel

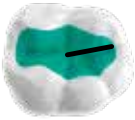

Lors de la protrusion, la cuspide MP de la première molaire supérieure doit s'échapper à travers la crête marginale distale de la première molaire inférieure. Il est important d'éviter de placer la cuspide disto-vestibulaire dans cette crête marginale, ce qui pourrait créer une interférence.

Points de contact

Médiotrusion

Coté non fonctionnel

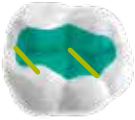

La fissure entre les cuspides vestibulaire et disto-vestibulaire détermine la place de la première cuspide mésiolinguale de la molaire supérieure pendant la médiotrusion (mouvement latéral sur le côté non fonctionnel). Il est donc important de toujours réaliser trois cuspides distinctes du côté vestibulaire de la première molaire inférieure afin d'éviter toute interférence dans ce mouvement.

Classe II - Première molaire supérieure

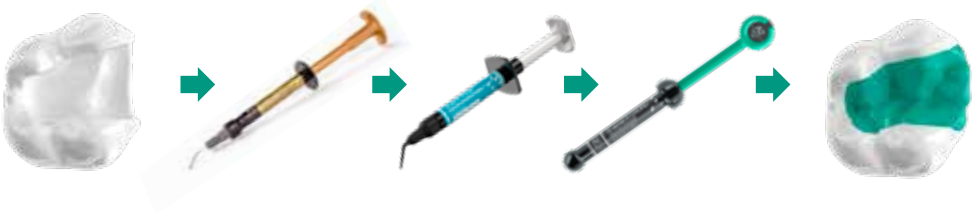

Paroi mésiale

Positionner la matrice, le coin et l'anneau. L'adhésif est appliqué et une fine couche de composite (G-ænial Universal Injectable) peut être utilisée pour sceller le bord gingival contre la matrice. Après photopolymérisation de cette première portion de composite, la paroi mésiale peut être montée avec G-ænial Universal Injectable ou G-ænial A'CHORD pour transformer une cavité de classe II en classe I. Une fois que la paroi interproximale est faite, retirer la matrice, l'anneau et le coin afin de mieux visualiser l'anatomie.

Réalisation de la dentine

Remplir la cavité jusqu'à 2,0 mm avec la teinte Dentin everX Flow (ou utiliser la teinte Bulk everX Flow en une seule couche jusqu'à 5,5 mm), pour former une dentine concave qui laisse un espace occlusal de 1,5 mm pour le remplacement de l'émail. Pour les cavités plus profondes, il est possible de commencer par une couche plus épaisse de Bulk everX Flow, puisqu'elle peut photopolymériser des incréments jusqu'à 5,5 mm.

Réalisation des cuspides

Comme pour le classe I de la page 12, nous suivons ici aussi la technique cuspide par cuspide, mais au lieu de suivre le sens inverse des aiguilles d'une montre, optez pour l'autre sens. La première molaire supérieure a une anatomie plus simple, ce qui permet d'aller plus vite. Commencez par la cuspide disto-vestibulaire puis passez à la plus grande cuspide, la cuspide mésio-palatine. Photopolymérisez après chaque réalisation de cuspide. Poursuivez ensuite par la cuspide disto-palatine. Continuez avec la cuspide mésio-vestibulaire et terminez par la crête marginale.

1

Cuspide disto-vestibulaire

2

Cuspide mésio-palatine

3

Cuspide disto-palatine

4

Cuspide mésio-vestibulaire

5

Crête marginale mésiale

La technique du pinceau

L'utilisation du GC Modeling Liquid Kit pour la technique cuspide par cuspide facilite grandement les choses. Mouillez le pinceau avec le liquide de modelage, enlevez l'excès de liquide et commencez à sculpter avec le pinceau. Vous remarquerez que la réalisation de l'anatomie et la création de lignes lisses deviendront un jeu d'enfant.

Occlusion – Première molaire supérieure

Latérotrusion

coté de travail

La cuspide vestibulaire de la première molaire inférieure doit s'échapper par les cuspides vestibulaires de la première molaire supérieure (bleu et jaune) lors de la latérotrusion (mouvement latéral du côté de travail). Il est important de reconstruire les arêtes internes des cuspides pour faciliter ce passage depuis la fosse centrale.

Protrusion

côté non fonctionnel

Lors de la protrusion, les cuspides vestibulaires de la première molaire inférieure doivent s'échapper par la crête marginale mésiale de la première molaire supérieure. Il est important de construire cette crête marginale dans un incrément séparé et avec un angle de pente différent de celui de la cuspide mésio-vestibulaire afin d'éviter les interférences.

Mouvements de la cuspide pendant l'occlusion dynamique

Points de contact

Latéro-protrusion

coté de travail

too long

Dans la combinaison du mouvement latéral et protrusif, la partie distale interne de la cuspide mésio-vestibulaire (jaune) doit avoir une forme moins convexe et arrondie. Une surface plus plate ou légèrement concave libérera la cuspide vestibulaire de la première molaire inférieure dans son mouvement. De même, la connexion entre cette cuspide mésio-vestibulaire (jaune) et la crête marginale mésiale doit permettre le mouvement de la cuspide mésio-vestibulaire de la première molaire inférieure.

Médiotrusion

côté non fonctionnel

La pente mésiale de la cuspide mésiopalatine (verte) doit avoir une forme plus concave pour permettre à la première molaire inférieure de s'échapper lors de la médiotrusion (mouvement latéral du côté non fonctionnel). De même, la fissure entre les cuspides mésio-palatine et disto-palatine doit avoir la même direction pour laisser passer la première cuspide disto-vestibulaire de la molaire inférieure.

Finition et polissage

Une fois l'anatomie réalisée et le composite polymérisé, il faut idéalement consacrer très peu de temps à la finition. Par conséquent, un protocole de polissage correct et standardisé est essentiel pour simplifier la pratique quotidienne.

Pour éviter la couche d'inhibition, appliquez une couche de protection, comme la glycérine, pour couvrir toute la surface du composite, avant de procéder à la dernière polymérisation.

Application d'un agent de barrière de l'air

Après avoir ajusté les contacts occlusaux, utilisez une disque de polissage rotatif diamantée à grain moyen.

Continuez avec disque fin.

Terminez avec un polissoir chamois et la GRADIA DIAPOLISHER PASTE pour obtenir une brillance exceptionnelle et durable.

Résultat final

Cas cliniques avec une seule teinte

Avec l'aimable autorisation de
R. Asparuhov, Bulgarie

Avec l'aimable autorisation de
L. Dahan, France

Avec l'aimable autorisation de
N. Lehmann, France

Restaurations postérieures simplifiées

Avec l'aimable autorisation de
P. Dimitrov, Bulgarie

Avec l'aimable autorisation de
K. Saleh, Irak

Avec l'aimable autorisation de
M. Dimitrakopoulos, Grèce

GC EUROPE N.V.
Researchpark
Haasrode-Leuven 1240
Interleuvenlaan 33
B-3001 Leuven
Tél. +32.16.74.10.00
Fax. +32.16.40.48.32
info.gce@gc.dental
https://www.gc.dental/europe

GC FRANCE s.a.s.
8 rue Benjamin Franklin
94370 Sucy en Brie Cedex
Tél. +33.1.49.80.37.91
Fax. +33.1.45.76.32.68
info.france@gc.dental
https://www.gc.dental/europe/fr-FR