

# Povratak korijenima!

Terapija minimalne intervencije za karijes korijena

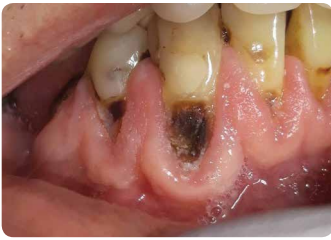

Since 1921  
100 years of Quality in Dental



# Karijes korijena i starenje stanovništva

## Izazovi za ozubljene starije osobe



Ustupio Wim Klüter, Nizozemska

Stalni porast apsolutnog i relativnog broja starijih osoba, zajedno sa sve većim zadržavanjem zuba u starijoj dobi<sup>1</sup>, je posebni izazov za dentalnu praksu. Osim popravka i zamjene propalih restauracija, karijes korijena je svakodnevni izazov kod populacije koja stari. Uz izloženost oralnom okruženju, površine korijena su izložene većem riziku od demineralizacije, osobito kod smanjenog protoka sline i smanjene sposobnosti neutralizacije kiselina.<sup>2,3</sup>

Liječenju karijesa korijena nužno je pristupiti na holistički način: identificirati čimbenike rizika, spriječiti njihov nastanak i restaurirati već prisutne karijese na minimalno invazivan način.

## Čimbenici rizika povezani sa starenjem

- Smanjeni protok sline i/ili pH sline: manja sposobnost neutralizacije od kiselina
- Patologije općeg i dentalnog zdravlja: rizik (ko)morbiditeta
- Uzimanje lijekova i polifarmacija: rizik od nuspojava, kao npr. kserostomije
- Slabljenje fine motorike: teškoće u održavanju oralne higijene
- Smanjena sposobnost suradnje uslijed kognitivnih ili funkcijskih aspekata: npr. demencija, izraženi tremor i sl.
- Visoka ovisnost o skrbi drugih: teškoće u pronalaženju dentalne skrbi, npr. nemogućnost dolaska u ordinaciju dentalne medicine
- Promjena prehrane do povećanog unosa šećera; povećana potreba za slatkim

## Utvrđivanje

### GC Tri Plaque ID Gel: utvrđivanje novog i starog plaka, kao i plaka koji stvara kiselinu

Korištenje alata za identifikaciju kao što je **GC Tri Plaque ID Gel** može pomoći u prepoznavanju karijesnog plaka, motivirati pacijente i dati njima ili njihovim skrbnicima jasne i objektivne povratne informacije za optimizaciju tehnike pranja zubi.

**Rozo/crveno**  
Nezreli biofilm < 48h

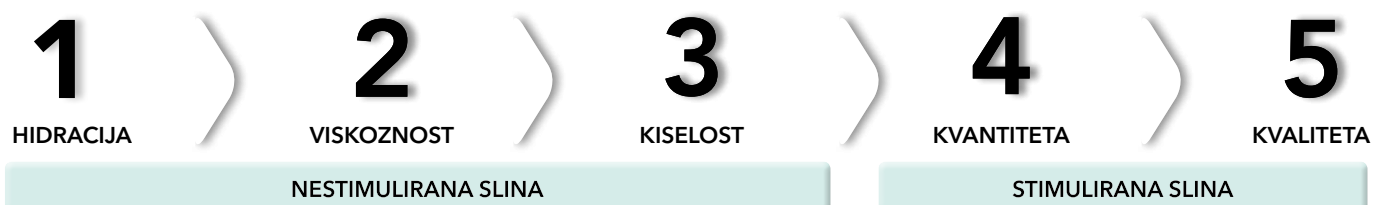**Plavo/ljubičasto**  
Složeni biofilm > 48h  
**Rizik gingivitisa**

**Svijetloplavo**  
Kiseli plak s pH < 4,5  
**To je visokorizični biofilm.**

**GC Tri Plaque ID Gel pokazuje starost i kiselost biofilma**  
Ustupio dr. Andrew Brostek, Australija

### Saliva-Check BUFFER: kako dobro može slina zaštititi zube?

Kronično suha usta i smanjeno izlučivanje sline zbog različitih etiologija javljaju se kod većine starijih osoba. U 5 jednostavnih koraka, **Saliva-Check BUFFER** pomaže otkriti čimbenike uzroka, koji remete oralnu ravnotežu i uzrokuju demineralizaciju.<sup>3</sup>



# Zaštita i prevencija

## GC MI Paste Plus i MI Varnish: jačanje i desenzibilizacija

Prisutnost fluorida i amornog kalcijevog fosfata u slini stvara povoljno okruženje za remineralizaciju tkiva.

Topikalni fluorid se koristi kod kuće, uz redovito nanošenje fluoridnog premaza u ordinaciji.

Dodatno korištenje biorasploživih kalcijevih fosfata pomaže u regeneraciji zuba i ima izvrsne rezultate u smanjenju preosjetljivosti.<sup>4,5</sup>

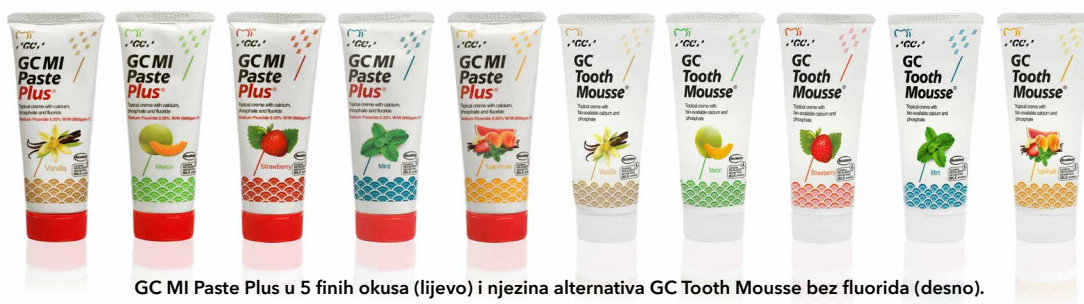

**GC MI Paste Plus** pasta sadrži RECALDENT (bio-rasploživi amorfni kalcij fosfat / Casein Phosphopeptide-Amorphous Calcium Phosphate - CPP-ACP) i fluor (900 ppm).

Može se koristiti preko noći za bolju regeneraciju zuba i smanjenje preosjetljivosti.

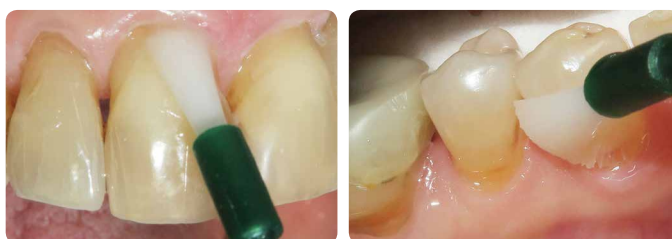Dostupna je u 5 finih okusa zbog kojih je pacijenti lakše prihvaćaju.

Pacijenti sa smanjenim protokom sline skloni su izabrati okus vanilije.



GC MI Paste Plus u 5 finih okusa (lijevo) i njezina alternativa GC Tooth Mousse bez fluorida (desno).

**MI Varnish** sadrži 22600 ppm fluorida kao i RECALDENT (CPP-ACP) te je namijenjen za nanošenje u ordinaciji. Brzo prijanja uz zube bez grudica i služi kao spremnik minerala i fluorida potrebnih za održavanje ili popravak zuba. RECALDENT (CPP-ACP) i fluorid djeluju u sinergiji: kada RECALDENT (CPP-ACP) dođe u dodir s fluoridom, stabilizira ione fluorida i stvara idealan izvor za izgradnju fluorapatita otpornijeg na kiseline.



Uporaba MI Varnish u ordinaciji  
Ustupio prof. Ian Meyers, Australija

RECALDENT™ se dobiva iz mliječnog kazeina. Nije za korištenje kod osoba alergičnih na mlijeko. U slučaju alergijske reakcije treba odmah prekinuti korištenje, isprati usta vodom i potražiti liječnika.

## GC Dry Mouth Gel: ublažava kserostomiju

**Dry Mouth Gel** je jedinstveni gel bez šećera, koji pruža dugotrajnu udobnost i ublažava simptome suhih usta. Za razliku od većine zamjena za slinu, ima neutralan pH i održava oralni pH unutar sigurnog raspona, kako bi se spriječila demineralizacija zuba. Bezbojan je i dostupan u raznim finim okusima.

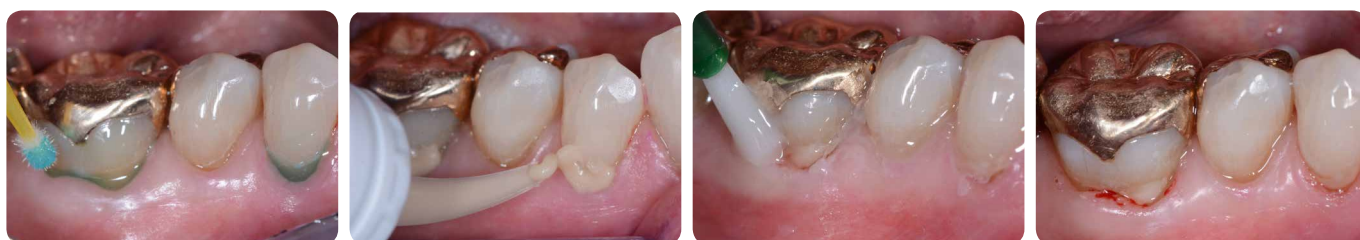Dry Mouth Gel koristi se za ublažavanje suhoće tijekom dana; za noćnu prevenciju preporučuje se MI Paste Plus za dodatnu zaštitu od karijesa, poticanje remineralizacije te sprječavanje i ublažavanje preosjetljivosti izloženih korijena. Dry Mouth Gel ne utječe na učinkovitost RECALDENTA (CPP-ACP) ili fluorida te se mogu sigurno nadopunjavati.



## Rješavanje problema erozije, oralne higijene i izloženih korijena pomoću staklenoionomera **Fuji TRIAGE**

Fuji TRIAGE, tekući staklenoionomer, pomaže u zaštiti površine od stvaranja karijesa i preosjetljivosti

- Fuji TRIAGE može se kemijski spajati u relativno vlažnom okruženju<sup>6</sup>
- Površine korijena se brzo i lako štite
- Stvrdnjavanje staklenoionomera Fuji TRIAGE roza boje može se ubrzati dentalnim svjetlom za polimerizaciju
- Na Fuji TRIAGE može se nanijeti premaz MI Varnish za jaču ionsku izmjenu



Restauracija lezija karijesa korijena pomoću staklenoionomera Fuji TRIAGE, s naknadnim nanošenjem premaza MI Varnish.  
Ustupio prof. Matteo Basso, Italija

## Liječenje i kontrola

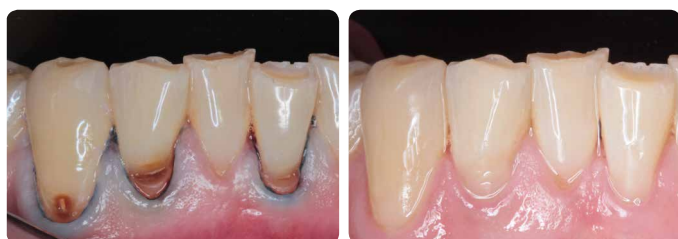### Minimalno invazivna restauracija karijesa korijena

Restauracija ne uklanja uzrok lezije. Stoga je, kako bi se izbjeglo napredovanje lezije, uvijek treba kombinirati s preventivnim strategijama.

- Mjesta zadržavanja plaka uklanjaju se vraćanjem glatke površine.
- Karijesom zahvaćen dentin u središnjem dijelu lezije ne treba u cijelosti uklanjati; time se smanjuje rizik od izlaganja pulpe/ infekcije pulpe te se manje slabi preostala struktura zuba.
- Za restauraciju lezija karijesa korijena mogu se koristiti staklenoionomeri, staklohibridi ili kompoziti. Najbolji izbor ovisi o oralnom okruženju, željama pacijenta i doktora, kao i sposobnosti pacijenta za suradnju.

### Kontrolirana brzina sa staklenoionomerom **Fuji II LC**

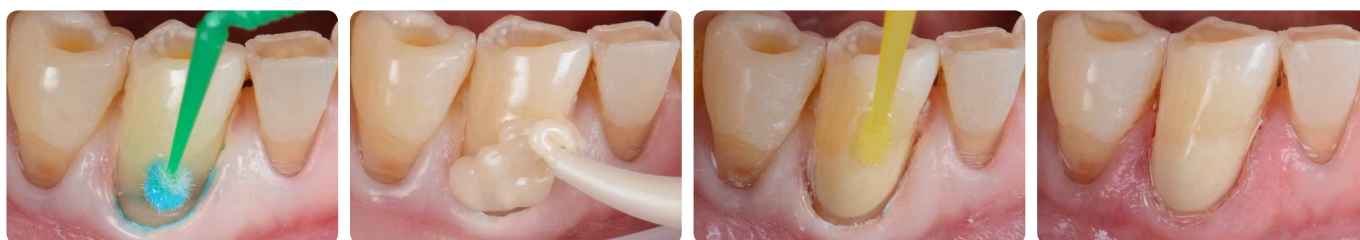Fuji II LC je indiciran za svaki slučaj gdje su brzina i jednostavnost korištenja prioriteti. To može biti potrebno kod pacijenata koji ne mogu surađivati ili im nedostaju potrebne kognitivne ili fizičke sposobnosti za potpunu suradnju. Ove restauracije imaju dobru dugotrajnost.<sup>7</sup>



Minimalno interventne restauracije lezija korijena karijesa pomoću staklenoionomera Fuji II LC, mjesec dana nakon izrade.  
Ustupio dr. AmrEldeeb Core Team, Ain Shams University, Kairo, Egipat

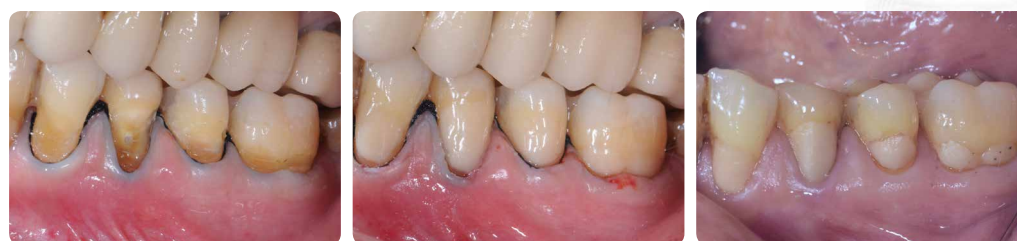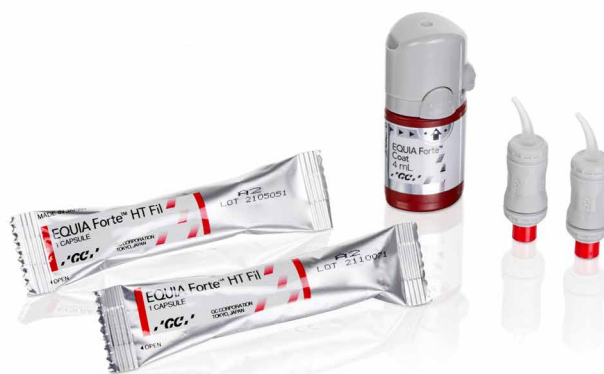## Brzo postavljene trajne restauracije koje pružaju zaštitu od karijesa: EQUIA Forte HT

**EQUIA Forte HT**, staklohibridni restaurativni materijal, ima odgovarajuću konzistenciju za postavljanje i oblikovanje. EQUIA Forte Coat mu omogućuje lijepu i otpornu završnu obradu i sjaj te dodatno pridonosi čvrstoći, stvarajući pogodno okruženje za sazrijevanje i jačanje materijala. Njegovo jednostavno postavljanje posebno je pogodno kod liječenja karijesa korijena zbog otpornosti na vlagu i brzine liječenja, čak se može oblikovati prstom. Štoviše, kroz ionsku izmjenu, ovakve restauracije potiču remineralizaciju i sprječavaju demineralizaciju zuba te su stoga najbolja opcija za aktivne lezije.



**Cervikalna restauracija s materijalom EQUIA Forte HT**  
Ustupio dr. Javier Tapia Guadix, Španjolska

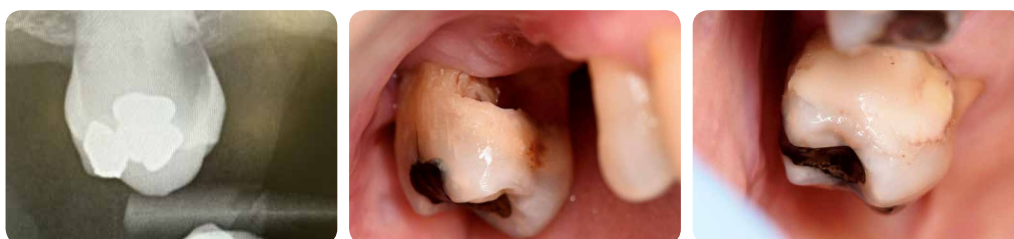Prednosti staklohibrida kod restauracije cervikalnih lezija pokazane su u randomiziranim kontroliranim studijama robustnog dizajna.<sup>8</sup> Iako to ne čudi, treba istaknuti da se njihova ekonomičnost u usporedbi s kompozitima pokazala povoljnijom u početku terapije i dugoročno.<sup>9</sup>



**EQUIA Forte (prethodnik materijala EQUIA Forte HT) restauracije prije terapije (lijevo), na početku terapije (u sredini) i nakon 6,5 godina funkcije (desno).**

Ustupio Prof. Matteo Basso, Italija

Iako u mnogim slučajevima atraumatski restaurativni tretman (Atraumatic Restorative Treatment - ART) neće biti prva opcija, ova se tehnika može primijeniti u slučaju pacijenata koji ovise o skrbi drugih i koji ne mogu doći u ordinaciju, ili u bilo kojem drugom slučaju kada se ne mogu koristiti rotirajući instrumenti.<sup>6,10</sup> Materijal je dostupan u obliku prah/tekućina za rad bez miješalice za kapsule. Kod ART tehnike uklanja se samo inficirani dentin, no zadržava se zahvaćeni/kožasti dentin blizu pulpe, čime se održava vitalnost pulpe i izbjegava osjetljivost. Savršeno čisti rubovi osiguravaju uspjeh restauracije. U većini slučajeva anestezija nije potrebna.

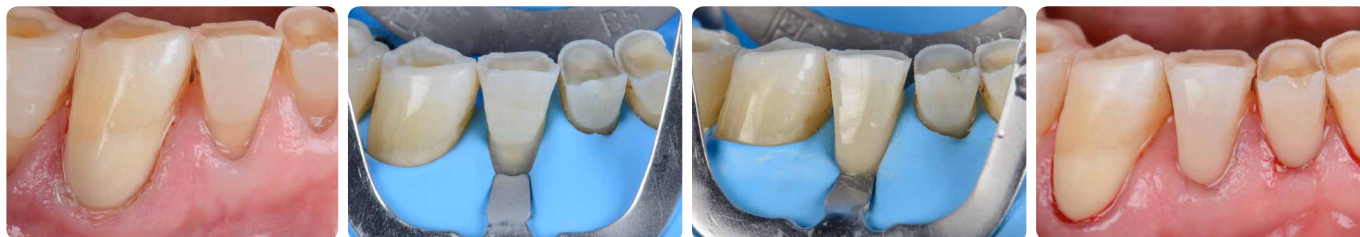

**ART subgingivna restauracija s materijalom EQUIA Forte HT**  
Ustupio Prof. Gerry McKenna, Velika Britanija

## Estetske restauracije s kompozitom **G-ænial Universal Injectable**

Kada lezija nije karijesna ili je zaustavljena te postoji mogućnost dobre izolacije koferdamom, **G-ænial Universal Injectable** izvrsna je restaurativna opcija za lezije karijesa korijena. Lako se može polirati do visokog sjaja, čime se smanjuje zadržavanje plaka te je otporan na habanje, što je važno na mjestima izloženima abraziji.

Osim toga, savitljivi vrh aplikatora i tiksotropna svojstva materijala olakšavaju pristup čak i kavitetima u području stražnjih zubi i kontrolu postavljanja u teško dostupnim područjima. Raspoloživ je u raznim nijansama, što omogućuje izradu vrlo estetske i neupadljive restauracije, kakvu pacijenti sve češće traže.



Visokoestetska cervikalna restauracija s kompozitom **G-ænial Universal Injectable**  
Ustupio dr. Javier Tapia Guadix, Španjolska



## Kontrola

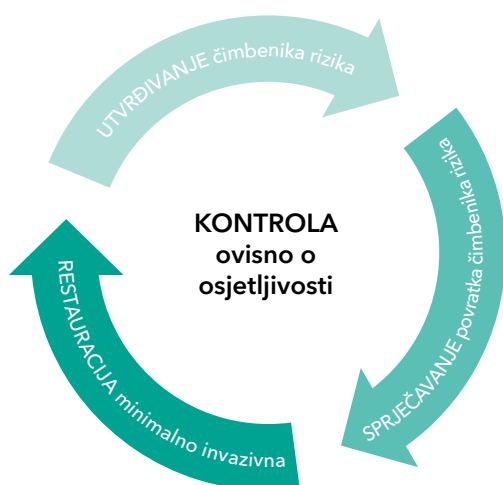
### Režim kontrole prilagođen reakciji na liječenje i riziku od karijesa

Periodična procjena rizika trebala bi biti rutinska za sve dentalne pacijente. Smatra se da preventivne mjere za karijes korijena imaju bolju dugoročnu prognozu od restaurativne terapije.

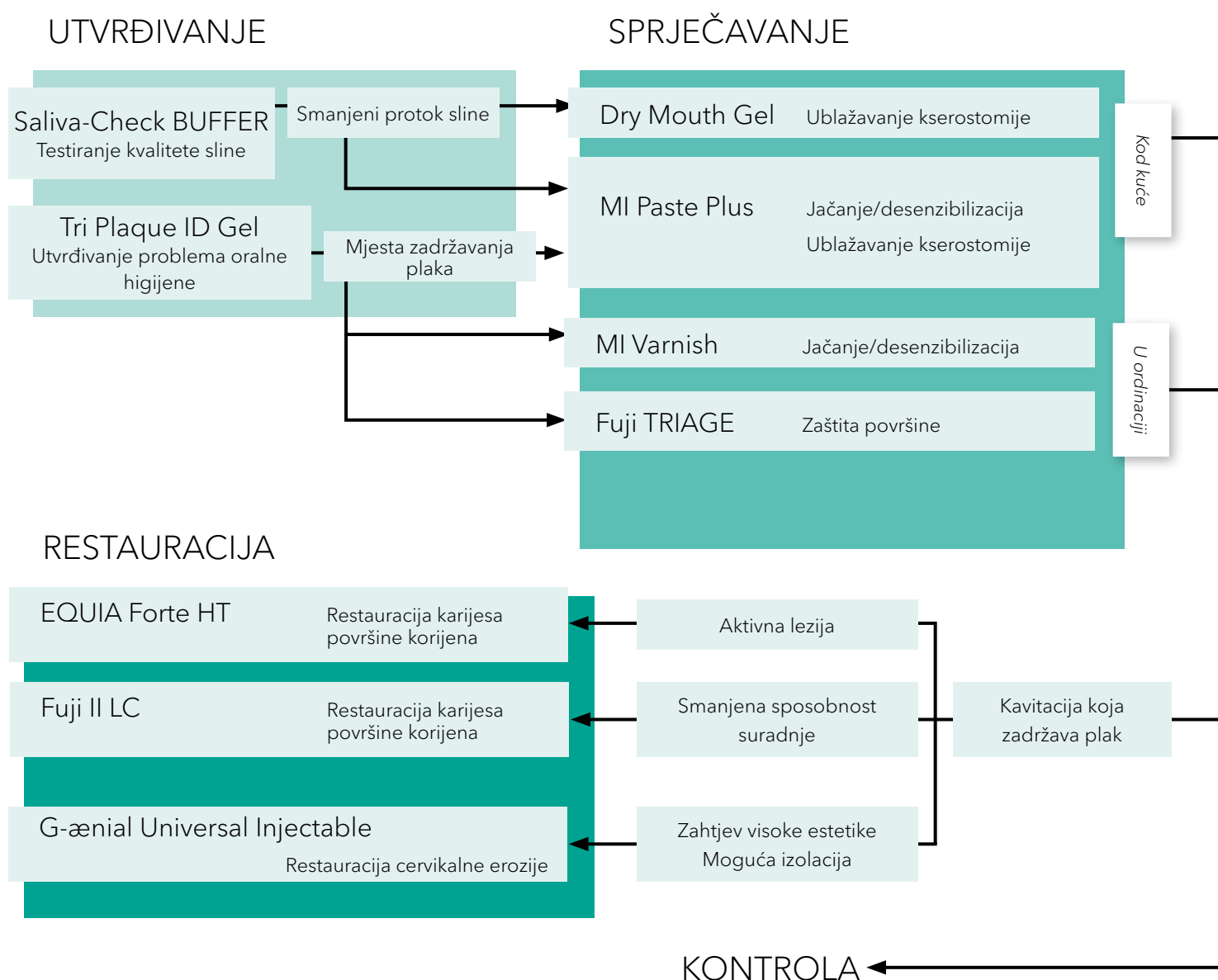
Međutim, manja je vjerojatnost da će karijes korijena s kavitacijom prijeći iz aktivnog u neaktivni status u usporedbi s lezijama bez kavitacije, pa je u ovom slučaju potrebna restauracija.

# Plan terapije minimalnom intervencijom za karijes korijena

## Okvir za terapiju prema potrebama pacijenta



Liječenje starijih osoba nužno je prilagoditi stanju svakog bolesnika. Dolje prikazani tijek postupaka olakšava izbor potrebnih intervencija. Također pokazuje koji su proizvodi tvrtke GC posebno prikladni za svaki individualizirani plan liječenja.

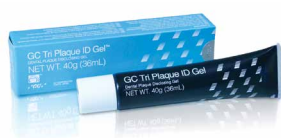

# Liječenje karijesa korijena

## GC RJEŠENJA MINIMALNO INTERVENTNE TERAPIJE

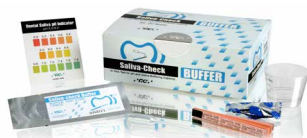

SKENIRATI ZA VIŠE INFORMACIJA



### GC Tri Plaque ID Gel

Gel za otkrivanje plaka u tri boje



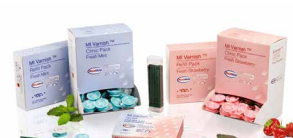### Saliva-Check BUFFER

Ordinacijski test za ocjenu kvalitete sline



### GC MI Paste Plus

Bioraspoloživ kalcij i fosfat, s fluoridom



### MI Varnish

Terapija poboljšanim fluoridnim premazom s bioraspoloživim kalcijem i fosfatom



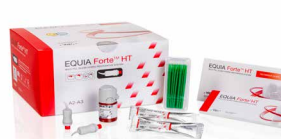### GC Fuji TRIAGE

Rendgenski vidljiv staklenoionomerni materijal za zaštitu površine



### GC Fuji II LC

Svjetlosnopolimerizirajući staklenoionomerni restaurativni materijal



### EQUIA Forte HT

Staklohibridni dugotrajni restaurativni sustav za "bulk" tehniku postavljanja



### G-aenial Universal Injectable

Restaurativni kompozit visoke čvrstoće

Podatke za narudžbu potražite u online katalogu.

G-aenial Universal Injectable, GC Tri Plaque ID Gel, GC MI Paste Plus, MI Varnish, GC Fuji, GC Fuji TRIAGE i EQUIA Forte su zaštitni znaci tvrtke GC.

RECALDENT i RECALDENT logo su zaštitni znaci tvrtke Mondelēz International group koji se koriste pod licencom.

1. Berkey D, Berg R. Geriatric oral health issues in the United States. *Int Dent J* 2001; 51:254-264.
2. Baysan A. Consensus on root caries. 2022; <https://orca-caries-research.org/>
3. Chalmers JM. Minimal Intervention Dentistry: Part 1. Strategies for addressing the new caries challenge in older patients. *J Can Dent Assoc* 2006;72(5):427-433.
4. Hay KD, Morton RP. The efficacy of casein phosphoprotein-calcium triphosphate complex (DC-CP) [Dentalac] as a mouth moisturizer in patients with severe xerostomia. *N Z Dent J* 2003; 99(2):46-8.
5. Reynolds EC, Walsh LJ. Additional aids to the remineralisation of tooth structure. In: Mount GJ, Hume WR, editors. *Sandgate (Qld): Preservation and restoration of tooth structure. Knowledge Books and Software* 2005; p. 111-118.
6. Chalmers JM. Minimal Intervention Dentistry: Part 2. Strategies for addressing restorative challenges in older patients. *J Can Dent Assoc* 2006;72(5):435-440.
7. Schwendicke F, Gostemeyer G, Blunck U, Paris S, Hsu LY, Tu YK. Directly Placed Restorative Materials: Review and Network Meta-analysis. *J Dent Res*. 2016;95(6):613-22.
8. Schwendicke F, Müller A, Seifert T, Jeggler-Engbert LM, Paris S, Gostemeyer G. Glass hybrid versus composite for non-carious cervical lesions: Survival, restoration quality and costs in randomized controlled trial after 3 years. *J Dent*. 2021; 110:103689.
9. Schwendicke F, Gomez Rossi J, Krois J, Basso M, Peric T, Turkun LS, Miletić I. Cost-effectiveness of glass hybrid versus composite in a multi-country randomized trial. *J Dent*. 2021;107:103614.
10. da Mata C, McKenna G, Anweigi L, Hayes M, Cronin M, Woods N, O'Mahony D, Allen PF. An RCT of atraumatic restorative treatment for older adults: 5 year results. *J Dent*. 2019;83:95-99.

### GC EUROPE N.V.

Head Office  
Researchpark,  
Haasrode-Leuven 1240  
Interleuvenlaan 33, B-3001 Leuven  
Tel. +32 16 74 10 00  
Fax. +32 16 40 48 32  
info.gce@gc.dental  
<https://www.gc.dental/europe>

### GC EUROPE N.V.

GCEEO Croatia  
Siget 19b  
HR - 10020 Zagreb  
Tel. +385.1.61.54.597  
Fax. +385.1.61.54.597  
info.croatia@gc.dental  
<https://www.gc.dental/europe/hr-HR>