Pequeños cambios, grandes sonrisas

Restauraciones mínimamente invasivas para un máximo impacto estético

Smile for the World

Since 1921

100 years of Quality in Dental

GC

Pequeños cambios, grandes sonrisas
Selección de pacientes

1 de cada 3 adultos
Un número significativo de adultos están descontentos con su sonrisa, lo que tiene un considerable impacto psicosocial. Aunque muchos buscan un tratamiento dental estético, los costes, el miedo y la duración del tratamiento total suelen ser barreras para los pacientes. Sin embargo, muchos podrían beneficiarse de pequeños cambios en sus dientes que, a la larga, mejoran enormemente la estética general de la sonrisa.

Más allá de la estética
Las discrepancias más comunes en las sonrisas de los pacientes que pueden restaurarse con restauraciones de composite mínimamente invasivas como son los triángulos negros, los diastemas, el desgaste de las cúspides incisales y caninas y las abfracciones. La adhesión de composite preserva la mayor parte del diente natural, es rentable y proporciona resultados inmediatos con mínimas molestias. El impacto estético en la sonrisa es evidente de inmediato. Pero más allá de eso, hay un componente funcional en la adhesión de composites. Las pequeñas cuestiones que a menudo sólo se consideran estéticas, también conllevan algunas consideraciones funcionales.

La restauración de **abfracciones** en la zona anterior es importante para el aspecto estético, especialmente en pacientes con líneas de sonrisa altas. Además, la restauración de las abfracciones refuerza la zona cervical del diente, evita una mayor pérdida de esmalte y mejora la desagradable sensibilidad.

La restauración de las **cúspides caninas desgastadas** es de especial importancia funcional. La creación de una guía canina funcional con una adición de composite mínimamente invasiva en la cúspide canina protegerá los dientes posteriores durante los movimientos laterales de la mandíbula.

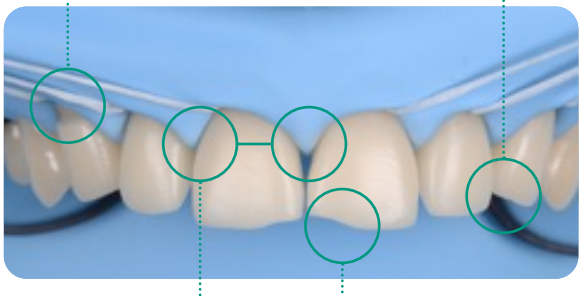

Los **triángulos negros** y los **diastemas** pueden provocar el atrapamiento de los alimentos y la acumulación de bacterias, lo que conduce a la gingivitis y, en última instancia, a la periodontitis. Al eliminar los triángulos negros y los diastemas con la adhesión de composite, el dentista no sólo mejora la estética, sino que también protege la salud a largo plazo de los tejidos periodontales.

Las restauraciones con **desgaste incisal** devuelven el aspecto juvenil a la sonrisa y evitan una mayor pérdida de esmalte y la exposición del dentina.

Guia de comunicación con el paciente

1. Escuchar atentamente las preocupaciones del paciente
2. Evaluar al paciente para detectar hábitos parafuncionales
3. Discutir la importancia de la conservación a largo plazo de los dientes.
4. Explicar el aspecto funcional de la restauración de las pequeñas imperfecciones.
5. Mostrar al paciente el potencial de mejora de la sonrisa con pequeñas restauraciones con una rápida mano alzada o un mock up digital.

Creación de mock up: a mano alzada o digitales

Mock up a mano alzada con **Revotek LC** o **G-ænial A'CHORD**

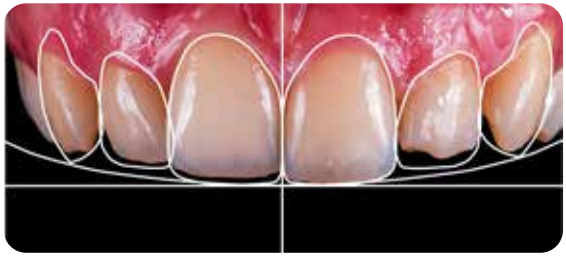

Mock Up virtual creado con ayuda de tecnologías digitales

Consejos y trucos para un mock up con Revotek LC o G-ænial A'CHORD

- No aplique ningún agente adhesivo sobre el esmalte.
- Aplicar Revotek LC o G-ænial A'CHORD directamente sobre el esmalte seco.
- Utilice GC Modeling Kit para facilitar la adaptación del composite.
- Fotopolimerización después de cada aplicación de composite.
- Una vez finalizado el mock up, no ofrezca al paciente un espejo, pero tome fotografías extraorales.
- Las fotografías extraorales proporcionarán al paciente una mejor representación del cambio global y evitarán que se centre en las pequeñas irregularidades mock up.
- Retire el mock up raspandolo cuidadosamente de la superficie del diente con un instrumento afilado.

Pequeños cambios, grandes sonrisas
Gestión del triángulo negro

Un triángulo negro es una discrepancia estética y funcional común que puede estar causada por la posición de los dientes, enfermedad periodontal o técnicas de cepillado inadecuadas.
Un triángulo negro puede presentar un problema funcional, ya que la comida puede quedar atrapada fácilmente en el hueco y la acumulación de bacterias puede provocar una mayor inflamación periodontal o caries.
Por otro lado, un triángulo negro también puede entorpecer la estética de la sonrisa.
Gracias a las modernas soluciones de composite, los triángulos negros pueden cerrarse fácilmente con un procedimiento de un solo color y una sola visita.
Esto mejorará tanto la función como la estética general de las sonrisas de los pacientes.

Guía paso a paso

Arenar, limpiar y secar la superficie del diente. Se recomienda grabar el esmalte.

Aplique **G-Premio BOND** sobre la superficie del diente. Secar con la máxima presión de aire durante 5 seg.

Fotopolimerizar.

Aplique una matriz proximal anterior a los 2 dientes que forman el triángulo negro.

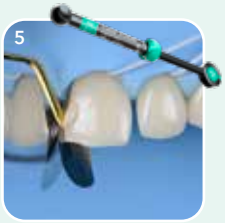

Aplicar **G-ænial A'CHORD** en la parte cervical del hueco entre el diente y la matriz.

Adaptar el composite a la matriz y al diente utilizando el **GC Modeling Kit.**

Fotopolimerice **G-ænial A'CHORD** después de cada aplicación.

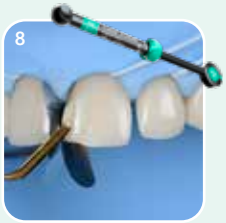

Reconstruir la pared proximal con **G-ænial A'CHORD**.

Repite el proceso en el otro diente formando el triángulo negro. El punto de contacto debe estar a 5 mm incisalmente de la cresta ósea.

Una vez establecido el nuevo punto de contacto, retire la matriz y reconstruya las superficies bucales si es necesario.

Si existe un leve desgaste incisal, puede restaurarse con la aplicación a mano alzada de **G-ænial A'CHORD**.

Proceder al pulido. Consulte la guía de pulido para ver las instrucciones paso a paso.

Pequeños cambios, grandes sonrisas
Gestión del triángulo negro

Trucos y consejos para gestionar el triángulo negro

- Utilice seda dental para asegurar adicionalmente el dique de goma y retraer los tejidos blandos.
- Utilice los pinceles redondos y planos incluidos en el GC Modeling Kit para una adaptación fácil y precisa del composite.
- Utilice matrices proximales anteriores específicas (como la proximal unica de Polydentia) para la forma óptima del perfil de emergencia.
- Para lograr el crecimiento de la papila interdental en la cavidad, la distancia entre la cresta ósea y el punto de contacto debe ser de 5 mm. Mida esta distancia con ayuda de radiografías preoperatorias y una sonda periodontal.

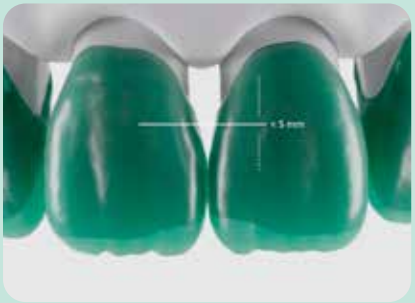

Pautas morfológicas del incisivo central superior*.

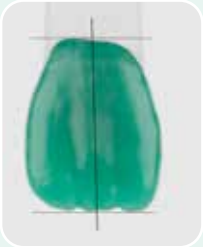

El eje del diente está inclinado hacia el centro. El punto cenital se encuentra distal al eje.

El ángulo de línea mesial es menos curvo y más recto. El ángulo de la línea distal es más curvo y menos recto.

La creación de ángulos de línea más cerrados da un aspecto más estrecho y alargado a la corona.

La creación de ángulos de línea separados da un aspecto más ancho y corto a la corona.

La superficie bucal desde la vista aproximal es convexa y tiene 3 planos.

Los puntos de contacto situados en la parte central de la corona le dan forma redonda.

Los puntos de contacto situados en la parte incisal de la corona, le dan forma triangular.

Los puntos de contacto situados en la parte cervical de la corona le dan forma cuadrada.

*El hueco entre los dos incisivos centrales superiores es sólo uno de los lugares donde suelen aparecer triángulos negros. Al cerrar el triángulo negro entre otros dientes, siga sus respectivas características anatómicas.

Pequeños cambios, grandes sonrisas
Cierre del diastema

Los diastemas son normales en los niños, pero se espera que se cierren en los adultos.
Debido a factores como la discrepancia entre el tamaño de la mandíbula y los dientes y la escasa fijación del frenillo, los diastemas pueden persistir en la edad adulta.
Los diastemas suelen percibirse como estéticamente poco atractivos, por lo que una pequeña intervención de cierre puede representar una gran mejora en la sonrisa.
Además, la ausencia del contacto entre los dos dientes adyacentes permite que los alimentos irriten fácilmente el tejido gingival, queden atrapados en el hueco y provoquen la inflamación de los tejidos periodontales.
La simple adición de un composite puede cerrar los diastemas y mejorar la función y la estética de la dentición.

Guía paso a paso

Arenar, limpiar y secar la superficie del diente. Se recomienda grabar el esmalte. Aplique **G-Premio BOND** sobre la superficie del diente. Secar con aire a presión máx. durante 5 seg. y fotopolimerizar.

Aplicar una matriz proximal anterior. Posicionar la matriz hacia la superficie proximal del diente adyacente para asegurar un buen punto de contacto.

Aplique **G-ænial A'CHORD** en la parte cervical del hueco entre y la matriz y empuje el composite hasta que se vea en el lado lingual para crear un nuevo perfil de emergencia y punto de contacto.

Continúe entonces en cervical para crear un nuevo perfil de emergencia utilizando **GC Modeling Kit**. Fotopolimerizar después de cada aplicación del composite.

Retire la matriz después de establecer el nuevo perfil de emergencia y el punto de contacto.

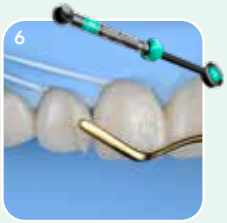

Aplique **G-ænial A'CHORD** en la parte bucal de la superficie de restauración.

Adapte el composite a la superficie bucal del diente utilizando el **GC Modeling Kit**. Fotopolimerizar después de cada aplicación del composite.

Compruebe la transición palatina de la restauración a la superficie del diente.

Proceder al pulido. Consulte la guía de pulido para ver las instrucciones paso a paso.

Consejos y trucos para el cierre de diastemas

- Realice la selección del color del composite de restauración antes del aislamiento, cuando los dientes aún no se hayan secado.
  La deshidratación de los dientes provoca un cambio de color y puede afectar a la selección del tono.
- Después de colocar la matriz, introduzca una cuña sólo cuando se haya establecido el nuevo perfil de emergencia
  Esto evitará la distorsión de la matriz en la parte cervical y, al mismo tiempo, garantizará un contacto más firme con la posterior colocación del composite.
- Utilizar lupa para asegurar la perfecta adaptación del composite y evitar microporosidades.
- Utilice G-ænial Universal Injectable para sellar el hueco entre el diente y la matriz en zonas de difícil acceso.
- Utilice los pinceles redondos y planos incluidos en el GC Modeling Kit para una adaptación fácil y precisa del composite.
- No moje en exceso los pinceles de modelado con el Modeling Liquid.
  Si es necesario, seca ligeramente los pinceles con una toalla de papel.
- Utilizar matrices proximales anteriores específicas para la forma óptima del perfil de emergencia.

Pautas morfológicas del incisivo lateral superior*.

El eje del diente se inclina distalmente.

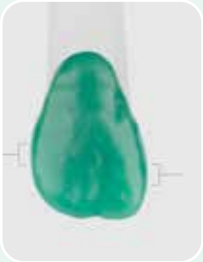

El punto de contacto está situado más cervicalmente en la parte distal de la corona y más incisalmente en la parte mesial de la corona.

El borde incisal está inclinado mesiodistalmente con una pendiente descendente hacia mesial.

Los ángulos de las líneas son más redondeados que en el incisivo central.

La superficie bucal presenta un surco de desarrollo.

La superficie bucal desde la vista aproximal es convexa y tiene 3 planos.

*La zona proximal entre los incisivos laterales y centrales es sólo una de las localizaciones en las que habitualmente puede producirse un diastema.
Cuando los diastemas entre otros dientes, siga sus respectivas características anatómicas.

Pequeños cambios, grandes sonrisas

Desgaste de cúspides caninas y restauracion de Abfracciones

El canino maxilar es un diente de suma importancia. Situado en la unión de la zona anterior estética y la zona posterior funcional, es un diente que soporta grandes cargas y desempeña un papel importante en la función masticatoria, al tiempo que contribuye a la belleza de la sonrisa.

La gran carga que soporta el canino puede provocar el desgaste de la cúspide canina y abfracciones, especialmente en pacientes que tienen hábitos parafuncionales, como el bruxismo.

Estos defectos repercuten negativamente en la fuerza, la función y el aspecto del canino.

Las restauraciones mínimamente invasivas con composite pueden restaurar la función y la estética de este diente y restablecer su papel protector en las excursiones laterales del maxilar inferior.

Guía paso a paso

Bisele el borde coronal de la abfracción con una fresa de diamante. Limpie la superficie adhesiva con chorro de arena.

Grabe según el protocolo que prefiera. Aplique **G-Premio Bond** sobre la superficie del diente. Secar con la máxima presión de aire durante 5 seg.

Fotopolimerizar.

Coloque **G-ænial A'CHORD** o **G-ænial Universal Injectable** para restaurar la abfracción de forma eficaz.

Reconstruir la cúspide canina y restablecer la guía canina si es necesario, utilizando **G-ænial A'CHORD**.

Proceder al pulido. Consulte la guía de pulido para ver las instrucciones paso a paso.

Importancia de la guía canina

La orientación canina significa la desoclusión de todos los dientes excepto los caninos en los movimientos laterales del maxilar inferior. Este tipo de función protege los dientes posteriores de las fuerzas horizontales perjudiciales, reduce las fricciones y evita el desgaste y las abfracciones. En los casos de desgaste leve, la guía canina se establece con una técnica mínimamente invasiva, denominada "elevación canina "*. Utilizando adhesivos y composites resistentes, la inclinación de las cúspides caninas puede ajustarse con aplicación a mano alzada sin aumentar la dimensión vertical de la oclusión. La inclinación ajustada de la cúspide restablecerá la guía del canino y protegerá los dientes posteriores de un mayor desgaste.

* Kermanshah H, Alzwghaibi A, Al-Tufaili M, Ghabraei S. Canine Rise Method: A Conservative Approach for Worn Teeth Rehabilitation with Different Adhesive Materiales de restauración. Case Rep Dent. 2022 Feb 27;2022:9949879. doi: 10.1155/2022/9949879. PMID: 35265380; PMCID: PMC8898810.

Pequeños cambios, grandes sonrisas

Desgaste de cúspides caninas y restauración de abfracciones

Consejos y trucos para el desgaste de las cúspides caninas y la restauración de abfracciones

- Bisele el borde del esmalte de la abfracción para optimizar la adhesión del esmalte y la mezcla perfecta del composite de restauración.
- Reconstruya la cúspide canina desgastada deslizando el pincel de modelado desde la estructura dental existente hasta el composite, siguiendo la anatomía existente del canino.
- Verifique que se ha añadido la cantidad correcta de composite en la cúspide canina utilizando el papel articulado y pidiendo al paciente que realice movimientos laterales con el maxilar inferior.
- Durante estos movimientos solo caninos deben estar en contacto.
- Durante la máxima intercuspación todos los dientes posteriores deben estar en contacto.

Morfología del canino superior



La longitud de la corona es mayor que la anchura. La corona es más estrecha mesiodistalmente en comparación con el incisivo central.



La inclinación de la cúspide mesial es más corta que la de la cúspide distal.



El contacto mesial se encuentra aproximadamente en la unión de los tercios medio e incisal de la corona, el área de contacto distal suele estar en el centro del tercio medio de la corona.

La superficie labial es convexa en todas las direcciones.

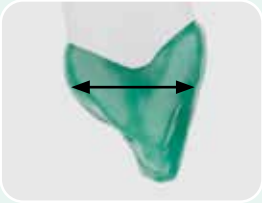

Diente anterior más ancho labiolingualmente.



La forma geométrica de la corona desde la vista incisal es un diamante.



La anchura mesiodistal es menor que la dimensión labiolingual.

Pequeños cambios, grandes sonrisas

Protocolo de pulido para restauraciones anteriores de composite

El pulido es un paso importante en el flujo de trabajo de las restauraciones directas anteriores.

Aunque se trata de un procedimiento aparentemente fácil y sencillo, puede ser perjudicial para la estética final de unas restauraciones por lo demás bien esculpidas si se utilizan técnicas y herramientas incorrectas.

La rugosidad de la superficie debida a un acabado y pulido inadecuados puede dar lugar a una acumulación excesiva de placa, irritación gingival, aumento de las manchas superficiales y mala estética de los dientes restaurados.

Además, las superficies rugosas de las restauraciones presentan un factor muy irritante para los tejidos blandos orales.

La aplicación de la secuencia correcta de los pasos y el uso de las herramientas óptimas durante el protocolo de pulido garantizarán la longevidad y la estética de las restauraciones y una alta satisfacción de los pacientes y los odontólogos.

Guía paso a paso

Después de aplicar la última capa de composite, aplique gel de glicerina a las restauraciones.

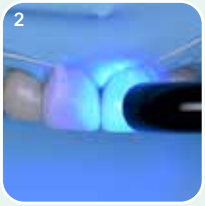

Fotopolimerizar sobre una capa de gel de glicerina para eliminar la capa de inhibición de oxígeno.

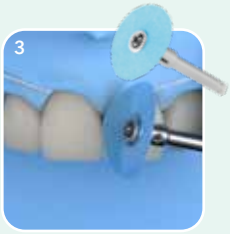

Utilice un disco de pulido medio para eliminar los bordes afilados.



Pulir conun disco de pulido medio.

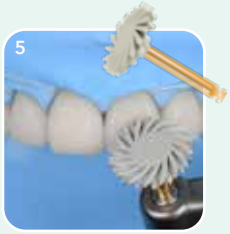

Pulir con disco de pulido fino.

Crear anatomía secundaria con una fresa de diamante.

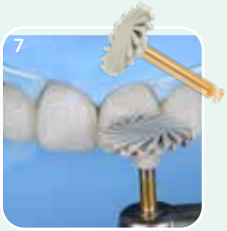

Vuelva a pulir con un pulidor de composite fino.

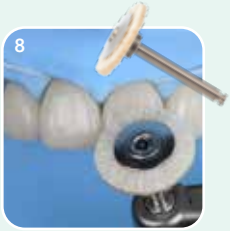

Pulir con rueda de pelo de cabra y **DIAPOLISHER PASTE**.

Utilice tiras de pulido **EPITEX** para el pulido fino de las superficies aproximales.

Resultado final.

Pequeños cambios, grandes sonrisas

Selección de materiales para restauraciones anteriores con composite

G-ænial A'CHORD

El composite universal avanzado con sencillez monocroma

- Excelente estética con sólo 5 tonos básicos
- Pulido excepcional y gran retención del brillo
- Resultados finales naturalmente fluorescentes en cualquier condición de iluminación

G-Premio BOND

Adhesivo universal monocomponente fotopolimerizable

- Alta fuerza de adhesión para restauraciones duraderas
- Capa adhesiva muy fina (3µm) que evita cualquier decoloración de la restauración.
- Sin sensibilidad postoperatoria

G-ænial Universal Injectable

Composite restaurador de alta resistencia

- Excepcional solidez y resistencia al desgaste
- Viscosidad tixotrópica única, óptima para la acumulación a mano alzada
- Gran capacidad de pulido y retención del brillo

GC MI Paste Plus

Calcio y fosfato biodisponibles con flúor contiene RECALDENT

- Puede utilizarse durante la noche para mejorar la reparación dental y reducir la hipersensibilidad
- Está disponible en 5 deliciosos sabores que aumentan la aceptación de los pacientes

GC Composite Modeling Kit

Líquido para modelar composites para restauraciones directas

- Aplicación y modelado rápidos y sencillos de composites en pasta

EPITEX

Tiras de acabado y pulido

- Fino, flexible y resistente al desgaste

DIAPOLISHER PASTE

Pasta de pulir diamantada

- Partículas de diamante superfinas (1µm) PARA una suavidad ideal de la superficie

GC EUROPE N.V. • Head Office • Researchpark Haasrode-Leuven 1240 • Interleuvenlaan 33 • B-3001 Leuven
Tel.+32 16 74 10 00 • Fax.+32 16 40 48 32 • info.gce@gc.dental • https://www.gc.dental/europe

GC Europe N.V.
Benelux Sales Department
Researchpark
Haasrode-Leuven 1240
Interleuvenlaan 33
B-3001 Leuven
Tel. +32 16 74 18 60
info.benelux@gc.dental

GC UNITED KINGDOM Ltd.
16-23 Coopers Court
Newport Pagnell
UK-Buckinghamshire MK16 8JS
Tel. +44 1908 218 999
Fax. +44 1908 218 900
info.uk@gc.dental

GC IBÉRICA
Dental Products, S.L.
Edificio Codesa 2
Playa de las Americas, 2, 1°, Of. 4
ES-28290 Las Rozas, Madrid
Tel. +34 916 364 340
Fax. +34 916 364 341
info.spain@gc.dental

GC Germany GmbH
Seifgrundstrasse 2
D- 61348 Bad Homburg
Tel. +49 61 72 99 59 60
info.germany@gc.dental

GC AUSTRIA GmbH
Swiss Office
Zürichstrasse 31
CH-6004 Luzern
Tel. +41 41 520 01 78
info.switzerland@gc.dental

GC AUSTRIA GmbH
Tallak 124
A-8103 Gratwein-Strassengel
Tel. +43 3124 54020
info.austria@gc.dental

GC FRANCE s.a.s.
8 rue Benjamin Franklin
F-94370 Sucy-en-Brie
Tel. +33 1 49 80 37 91
Fax. +33 1 45 76 32 68
info.france@gc.dental

GC ITALIA S.r.l.
Via Luigi Cadorna 69
20055, Vimodrone (MI)
Tel. +39 02 98 28 20 68
Fax. +39 02 98 28 21 00
info.italy@gc.dental

GC Finland Oy
Lemminkäisenkatu 46
FIN-20520 Turku
Tel: +358 40 9000 757
info.finland@gc.dental

GC Sverige AB
c/o Lundin Revisionbyrå
Erik Dahlbergsgatan 11B
SE-411 26 Göteborg
Tel. +46 8 410 344 90
Fax. +46 8 555 788 05
info.nordic@gc.dental

GC Danmark ApS
c/o Andersen Partners
Advokatpartnerselskab
Buen 11, 6
DK-6000 Kolding
Tel. +45 51 15 03 82
info.denmark@gc.dental

GC EUROPE N.V.
East European Office
Siget 19B
HR-10020 Zagreb
Tel. +385 1 46 78 474
Fax. +385 1 46 78 473
info.eeo@gc.dental

Descubra los cursos GC:

Descubra más sobre Pequeños cambios, grandes sonrisas:

Descubra todas las soluciones restauradoras de GC en la aplicación GC Restorative Dentistry

Download on the App Store