

Atgriešanās pie saknēm!

MI sakņu kariesa ārstēšanas risinājumi

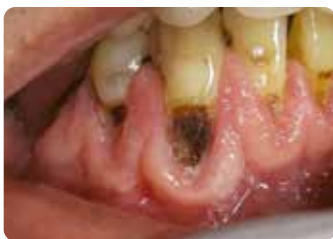

Since 1921
100 years of Quality in Dental



Sakņu kariess un sabiedrības novecošanās

Izaicinājumi vecāka gadagājuma cilvēkiem



Sadarbībā ar Wim Klüter (Nīderlande)

Pastāvīgi pieaug gan absolūtais, gan relatīvais vecāka gadagājuma cilvēku skaits un apvienojumā ar ilgāku savu zobu saglabāšanu novecojot¹ tas rada īpašus izaicinājumus zobārstniecībā. Neskaitot neveiksmīgu restaurāciju labošanu un nomaiņu, sakņu kariess kļūst par regulāru izaicinājumu novecojošajā populācijā. Pēc saskares ar mutes dobuma vidi sakņu virsmām ir liels demineralizācijas risks, it īpaši, ja pacientiem ir samazināta siekalu plūsma un samazinātas siekalu buferspējas.^{2,3} Ir būtiski sakņu kariess ārstēt visaptveroši – identificēt riska faktorus, novērst to rašanos un labot jau esošos bojājumus minimāli invazīvā veidā.

Ar novecošanos saistītie riska faktori

- Samazināta siekalu plūsma un/vai siekalu pH – mazāka buferspēja, lai pretedarbotos skābes iedarbībai.
- Vispārējās un mutes dobuma veselības patoloģijas – (blakus) slimību risks.
- Zāļu lietošana un polifarmācija – blakusparādību risks, piemēram, kserostomija.
- Smalkās motorikas spēju samazināšanās – grūtbības uzturēt apmierinošu mutes dobuma higiēnu.
- Samazinātas spējas sadarboties kognitīvu vai funkcionālu aspektu dēļ, piemēram, demence, smaga trīce, u. c. ...
- Augsts atkarības līmenis – grūtbības saņemt zobu aprūpi, piemēram, nevar ierasties zobārstniecības klīnikā.
- Uzturs mainās uz paaugstinātu cukura patēriņu, paaugstināta vēlme pēc saldumiem.

Identificēšana

GC TriPlaque ID gels: jauna, veca un skābi veidojoša aplikuma identificēšana

Tādu līdzekļu izmantošana kā, piemēram, gels zobu aplikuma noteikšanai **GC Tri Plaque ID Gel** var palīdzēt noteikt kariogēno aplikumu, motivēt pacientus un dot viņiem vai viņu aprūpētājiem skaidru un objektīvu informāciju, lai viņi varētu optimizēt zobu tīrīšanas tehniku.

Rozā/sarkans
Nenobriedusi biofilma < 48h

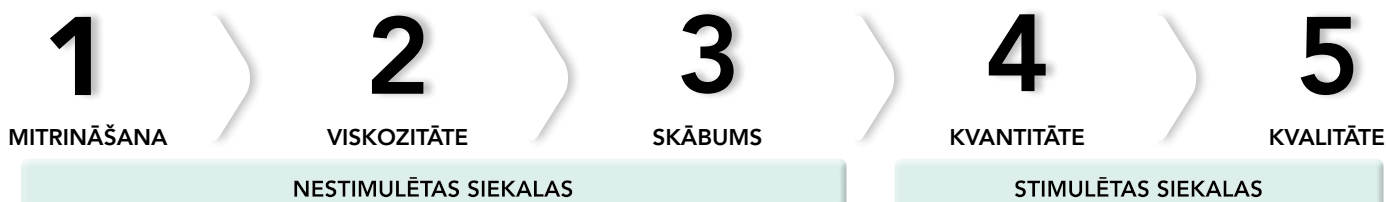Zils/violets
Kompleksa biofilma > 48h
Gingivīta risks

Gaiši zils
Skābais aplikums ar pH < 4,5
Šī ir augsta riska biofilma.

GC Tri Plaque ID gels atklāj biofilmas vecumu un skābumu
Sadarbībā ar Dr. Andrew Brostek (Austrālija)

Saliva-Check BUFFER : cik labi siekalas aizsargā zobus?

Dažādu etioloģisko faktoru dēļ dēļ liela daļa vecāka gadagājuma cilvēku saskaras ar hronisku mutes sausumu un samazinātu siekalu funkciju. Piecos vienkāršos soļos siekalu pārbaudes tests **Saliva-Check BUFFER** palīdz atklāt pamatfaktoros, kas izjauc mutes dobuma līdzsvaru un izraisa demineralizāciju.³



Aizsardzība un novēršana

GC MI Paste Plus un MI Varnish – stiprina un mazina jutīgumu

Fluorīda un amorfā kalcija fosfāta klātbūtne siekalās rada labvēlīgu vidi audu remineralizācijai. Topikālais fluorīds jāizmanto mājās līdztekus regulārai fluorīda lakas uzklāšanai pie speciālista. Bioloģiski pieejamu kalcija fosfātu papildus lietošana veicina zobu atjaunošanos, un tai ir pierādīti ievērojami rezultāti paaugstinātas jutības samazināšanā.^{4,5}



GC MI Paste Plus satur RECALDENT (bioloģiski pieejams amorfa kalcija fosfāts; CPP-ACP), kā arī fluorīdu (900 ppm).

To var lietot pa nakti, lai uzlabotu zobu atjaunošanos un samazinātu hiperjutību.

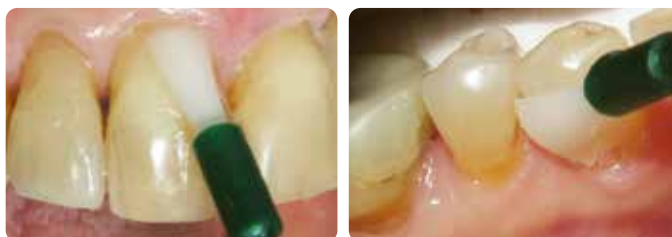Tas ir pieejams ar piecām izcilām garšām, tādējādi pacientiem tas ir patīkams.

Pacientiem ar samazinātu siekalu plūsmu ir tendence dot priekšroku vaniļas garšai.



GC MI Paste Plus ar piecām izcilām garšām (kreisajā pusē) un tā fluorīdus nesaturošā alternatīva GC Tooth Mousse (labajā pusē).

MI Varnish satur 22 600 ppm fluorīda, kā arī RECALDENT (CPP-ACP), un ir paredzēta lietošanai klīnikā. Laka ātri pielīp zobiem, tā nesāķep un kalpo kā minerālvielu un fluorīda rezervuārs, kas nepieciešams zobu veseluma uzturēšanai vai atjaunošanai. RECALDENT (CPP-ACP) un fluorīds darbojas sinerģijā – RECALDENT (CPP-ACP) nonākot saskarē ar fluorīdu, stabilizē fluorīda jonus, radot ideālu avotu pret skābi izturīgākā fluorapatīta veidošanai.



Lakas MI Varnish uzklāšana klīnikā
Sadarbībā ar Prof. Ian Meyers (Austrālija)

RECALDENT™ ir atvasināts no piena kazeīna. Nelietot personām ar alerģiju pret pienu.

Ja rodas alerģiska reakcija, pārtrauciet lietošanu, izskalojiet muti ar ūdeni un vērsieties pēc medicīniskas palīdzības.

GC Dry Mouth Gel gels sausai mutei – atvieglo kserostomiju

Gels sausai mutei ir unikāls, cukuru nesaturošs produkts, kas nodrošina ilgstošu komfortu un mazina mutes sausuma simptomus. Atšķirībā no vairuma siekalu aizstājēju, tam ir neitrāls pH, saglabājot mutes dobuma pH drošā diapazonā, lai novērstu demineralizāciju. Tas ir bezkrāsains un pieejams dažādās patīkamās garšās.

Izmantojiet gelu sausai mutei, lai atvieglotu stāvokli pa dienu; nakts profilaksei ieteicams lietot MI Paste Plus, lai nodrošinātu papildu aizsardzību pret kariestu, veicinātu remineralizāciju un novērstu mazinātu hiperjutību atklātu sakņu virsmu.

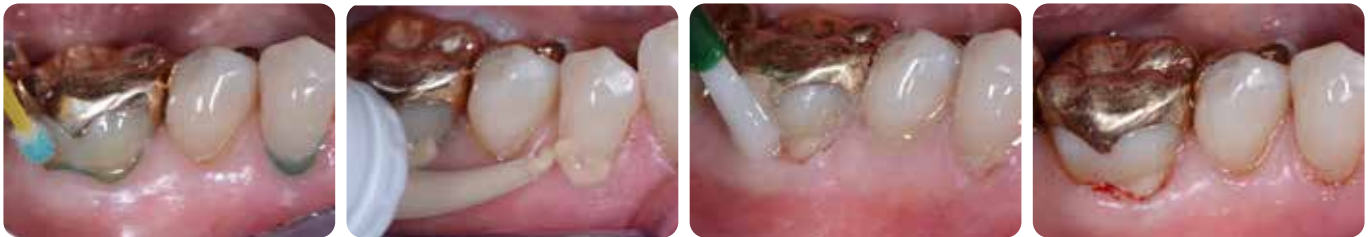Gels sausai mutei neietekmē RECALDENT (CPP-ACP) vai fluorīda efektivitāti, tāpēc šos produktus var droši lietot kopā.



Erozijas, mutes dobuma higiēnas izaicinājumu un atklātu sakņu virsmu pārvaldība ar **Fuji TRIAGE**

Fuji TRIAGE šķidrās stikla jonomērs palīdzēs aizsargāt virsmu pret kariesa veidošanos un hiperjutību

- Fuji TRIAGE spēj ķīmiski piesaistīties salīdzinoši mitrā vidē.⁶
- Ātra un ērta sakņu virsmu aizsardzība.
- Fuji TRIAGE cietēšanu, kurai ir rozā krāsa, var paātrināt, izmantojot dentālo materiālu polimerizācijas ierīci.
- Fuji TRIAGE var pārklāt ar MI Varnish, lai veicinātu jonu apmaiņu.



Sakņu kariesa bojājumu labošana ar Fuji TRIAGE, kam seko MI Varnish uzklāšana.
Sadarbībā ar Prof. Matteo Basso (Itālija)

Ārstēšana un kontrole

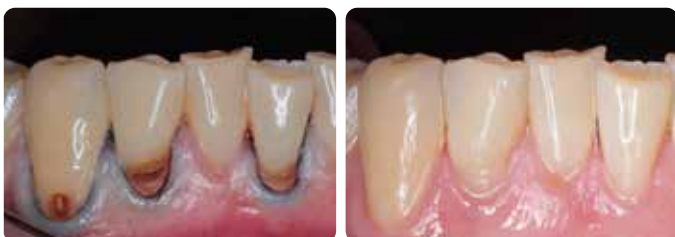Minimāli invazīva sakņu kariesa ārstēšana

Restaurācija nenovērš bojājuma cēloni, tāpēc, lai izvairītos no bojājuma progresēšanas, tā vienmēr jāapvieno ar profilaktiskiem pasākumiem

- Tiek likvidēta aplikuma uzkrāšanās, atjaunojot gludu virsmu.
- Kariesa skartais dentīns bojājuma centrālajā daļā nav pilnībā jāizņem; tādējādi tiek samazināts pulpas ekspozīcijas un pulpas infekcijas risks un atlikusī zoba struktūra tiek mazāk novājināta.
- Stikla jonomērus, stikla hibrīdus vai kompozītmateriālus var izmantot, lai restaurētu sakņu virsmu kariozos bojājumus. Restaurācijas materiāla izvēle ir atkarīga no mutes dobuma apstākļiem, pacienta un ārsta vēlmēm, kā arī pacienta spējas sadarboties.

Kontrolēta ātra pārvaldība ar **Fuji II LC**

Fuji II LC ir indicēts gadījumiem, kad prioritāte ir ātrums un lietošanas vienkāršība. Šādi gadījumi var būt, piemēram, ja pacients nespēj labi sadarboties vai pacientam trūkst nepieciešamo kognitīvo vai fizisko spēju pilnībā sadarboties. Šīm restaurācijām ir laba dzīvotspēja.⁷

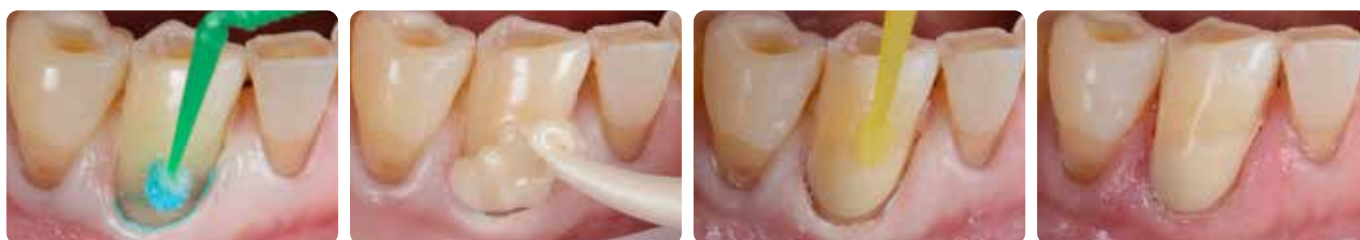

MI sakņu kariesa bojājumu labojumi ar Fuji II LC, vienu mēnesi pēc ieviešanas.

Sadarbībā ar Dr. AmrEldeeb pamatkomandu,
Ain Shams Universitāte (Kaira, Ēģipte)

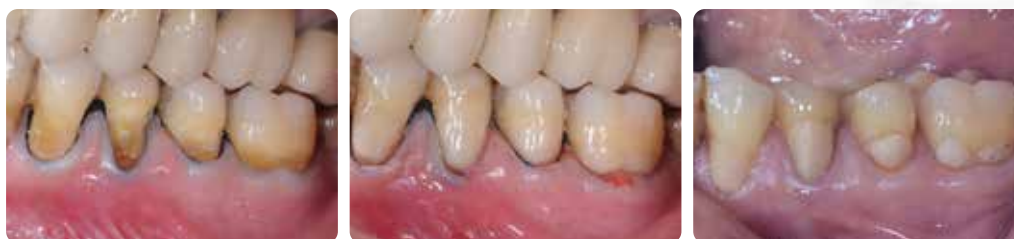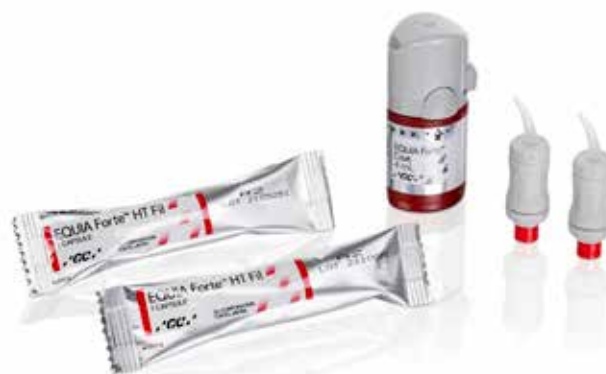Ātri ievietojamas izturīgas restaurācijas, kas sniedz aizsardzību pret kariesu – EQUIA Forte HT

EQUIA Forte HT stikla hibrīda restaurācijas materiālam ir patikama, pildīšanai un konturēšanai piemērota konsistence. EQUIA Forte Coat pārklājums piešķir tam patikamu, izturīgu apdari un spīdumu, turklāt palielina virsmas stiprību, radot pareizo vidi materiāla nobriešanai un nostiprināšanai. Tā vieglā izmantošana ir īpaši ērta, ārstējot sakņu kariesu, pateicoties mitruma tolerancei un terapijas ātrumam; to var pat veidot, vienkārši izmantojot pirkstu. Turklāt, veicot jonu apmaiņu, šīs restaurācijas stimulē zobu remineralizāciju un novērš demineralizāciju, tāpēc tās ir labākā izvēle aktīviem bojājumiem.



Zoba kakliņa restaurācija ar EQUIA Forte HT
Sadarbībā ar Dr. Javier Tapia Guadix (Spānija)

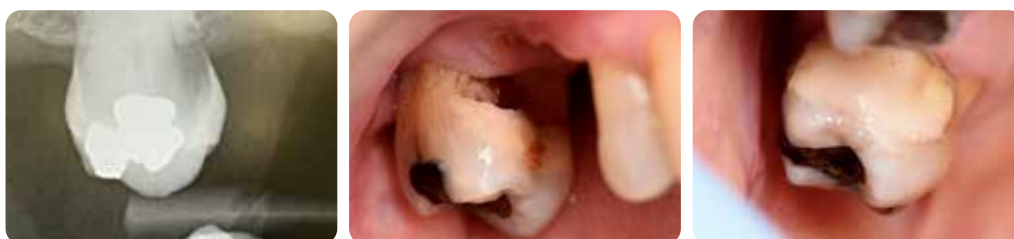Stikla hibrīdu priekšrocības zoba kakliņa bojājumu labošanā ir pierādītas randomizētos kontrolētos robustā dizaina pētījumos.⁸ Lai gan tas nav pārsteidzoši, jāuzsver, ka izmaksu efektivitāte salīdzinājumā ar kompozītmateriāliem ir izrādījusies izdevīga gan sākotnēji, gan ilgtermiņā.⁹



EQUIA Forte (EQUIA Forte HT priekšgājējs) restaurācijas pirms ārstēšanas (kreisajā pusē), sākuma stāvoklī (vidū) un pēc 6,5 gadiem (labajā pusē).

Sadarbībā ar Prof. Matteo Basso (Itālija)

Lai gan daudzos gadījumos atraumatiska restauratīvā terapija (ART) nebūs pirmā izvēle, šo metodi var izmantot augstā mērā no citu palīdzības atkarīgiem pacientiem, kuri nevar ierasties zobārstniecības klīnikā, vai jebkurā citā situācijā, kad rotējošu instrumentu izmantošana nav iespējama.^{6,10} Ir pieejamas pulvera/šķidrums versijas, ko var izmantot bez kapsulu maisītāja. ART metodē tiek izņemts tikai inficētais dentīns, bet skartais/ādai līdzīgais dentīns pulpas tuvumā tiek saglabāts, kas palīdz saglabāt pulpas vitalitāti un novērst jutību. Nevainojami tīras malas nodrošinās veiksmīgu restaurāciju. Vairumā gadījumu anestēzija nav nepieciešama.



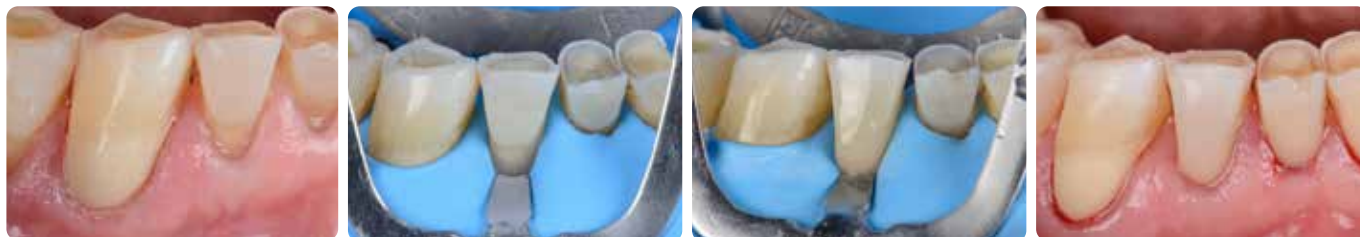ART subgingivālā restaurācija ar EQUIA Forte HT

Sadarbībā ar Prof. Gerry McKenna (Apvienotā Karaliste)

Estētiskās restaurācijas ar **G-ænial Universal Injectable**

Ja bojājums nav kariozs vai ir apturēts un ir iespējama laba izolācija ar koferdamu, **G-ænial Universal Injectable** ir lielisks atjaunojošs materiāls sakņu kariesa bojājumiem. To var viegli nopolēt līdz augstam spīdumam, kas samazina aplikuma uzkrāšanos, un tas ir izturīgs pret nodilumu, kas ir svarīgi šajās zonās, kas pakļautas berzei.

Turklāt šļirces lokāmais uzgalis un materiāla tiksotropās īpašības ļauj viegli piekļūt pat aizmugurē esošiem caurumiem un kontrolēt novietojumu sarežģītās vietās. Tas ir pieejams daudzos toņos, kas ļauj izveidot patiesi estētisku un neuzkrītošu restaurāciju, ko arvien biežāk pieprasa pacienti.



Ļoti estētiska zoba kakliņa restaurācija ar G-ænial Universal Injectable
Sadarbībā ar Dr. Javier Tapia Guadix (Spānija)



Atkārtots apmeklējums

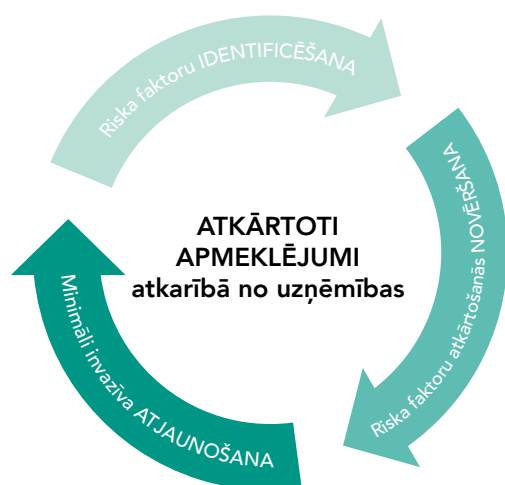Turpmākas procedūras, kas pielāgotas atbilstoši reakcijai uz ārstēšanu un kariesa riskam

Visiem zobārstniecības pacientiem periodisks riska novērtējums ir jāuzskata par rutīnu. Uzskatāms, ka sakņu kariesa profilaktiskajiem pasākumiem ir labāka ilgtermiņa prognoze nekā restauratīvai terapijai.

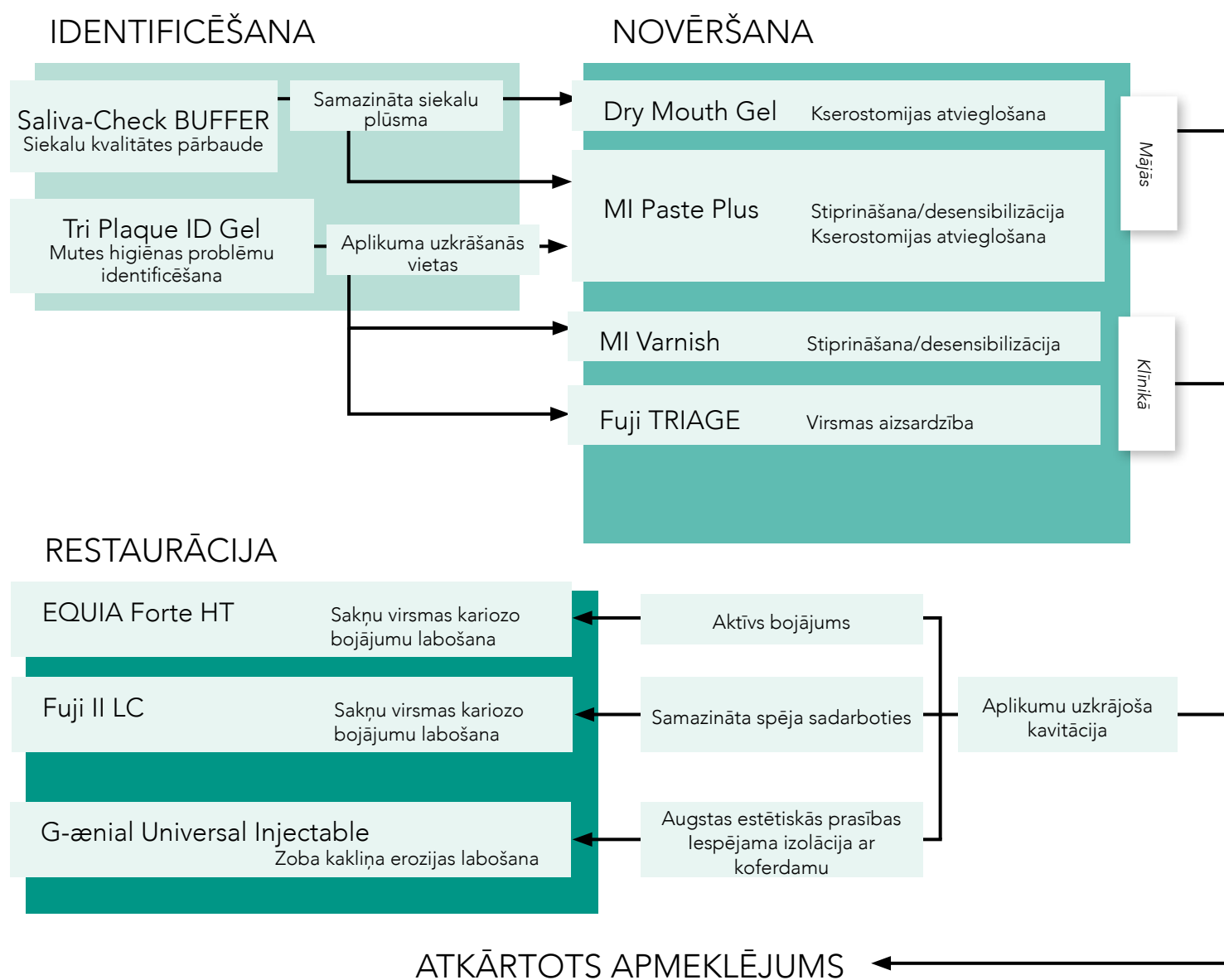
Tomēr kavitēts sakņu kariess, salīdzinot ar nekavitētiem bojājumiem, retāk no aktīva stāvokļa pāriet uz neaktīvu, tāpēc šajā gadījumā ir nepieciešama restaurācija.

Minimālas iejaukšanās sakņu kariesa ārstēšanas plāns

Uz pacientu orientēta ārstēšanas programma



Vecāka gadagājuma pacientu ārstēšanu ir svarīgi pielāgot konkrētā pacienta stāvoklim. Izmantojiet zemāk doto tabulu, lai vieglāk izvēlētos nepieciešamās ārstēšanas metodes. Tāpat tajā ir norādīts, kuri GC produkti ir īpaši piemēroti katrā individualizētajā ārstēšanas plānā.



Sakņu kariesa ārstēšana

GC PIEDĀVĀTIE MI ĀRSTĒŠANAS RISINĀJUMI



NOSKENĒ, LAI UZZINĀTU VAIRĀK



GC Tri Plaque ID Gel

Tris toņu aplikuma vizualizācijas gels



Saliva-Check BUFFER

Siekalu kvalitātes novērtēšanai
klinikas apstākļos



GC MI Paste Plus

Bioloģiski pieejams kalcijs un fosfāts
ar fluorīdu



MI Varnish

Uzlabota fluorīda lakas terapija ar
bioloģiski pieejamu kalciju un fosfātu



GC Fuji TRIAGE

Rentgenkontrastējošs stikla jonomēra
virsmas aizsargmateriāls



GC Fuji II LC

Gaismā sacietējošs stikla jonomēra
restaurācijas materiāls



EQUIA Forte HT

Biezslāņa plombēšanas tehnikas
stikla hibridjonomēra ilgtermiņa
restaurācijas sistēma



G-aenial Universal Injectable

Augstas stiprības restaurācijas
kompozītmateriāls

Informāciju par pasūtīšanu skatiet mūsu tiešsaistes katalogā.

G-aenial Universal Injectable, GC Tri Plaque ID Gel, GC MI Paste Plus, MI Varnish, GC Fuji, GC Fuji TRIAGE un EQUIA Forte ir uzņēmuma GC preču zīmes. RECALDENT un RECALDENT logotips ir Mondelēz International grupas preču zīmes, ko izmanto saskaņā ar licenci.

1. Berkey D, Berg R. Geriatric oral health issues in the United States. *Int Dent J* 2001; 51:254-264.
2. Baysan A. Consensus on root caries. 2022; <https://orca-carries-research.org/>
3. Chalmers JM. Minimal Intervention Dentistry: Part 1. Strategies for addressing the new caries challenge in older patients. *J Can Dent Assoc* 2006;72(5):427-433.
4. Hay KD, Morton RP. The efficacy of casein phosphoprotein-calcium triphosphate complex (DC-CP) [Dentalac] as a mouth moisturizer in patients with severe xerostomia. *N Z Dent J* 2003; 99(2):46-8.
5. Reynolds EC, Walsh LJ. Additional aids to the remineralisation of tooth structure. In: Mount GJ, Hume WR, editors. *Sandgate (Qld): Preservation and restoration of tooth structure. Knowledge Books and Software* 2005; p. 111-118.
6. Chalmers JM. Minimal Intervention Dentistry: Part 2. Strategies for addressing restorative challenges in older patients. *J Can Dent Assoc* 2006;72(5):435-440.
7. Schwendicke F, Gostemeyer G, Blunck U, Paris S, Hsu LY, Tu YK. Directly Placed Restorative Materials: Review and Network Meta-analysis. *J Dent Res*. 2016;95(6):613-22.
8. Schwendicke F, Müller A, Seifert T, Jeggler-Engbert LM, Paris S, Gostemeyer G. Glass hybrid versus composite for non-carious cervical lesions: Survival, restoration quality and costs in randomized controlled trial after 3 years. *J Dent*. 2021; 110:103689.
9. Schwendicke F, Gomez Rossi J, Krois J, Basso M, Peric T, Turkun LS, Miletić I. Cost-effectiveness of glass hybrid versus composite in a multi-country randomized trial. *J Dent*. 2021;107:103614.
10. da Mata C, McKenna G, Anweigi L, Hayes M, Cronin M, Woods N, O'Mahony D, Allen PF. An RCT of atraumatic restorative treatment for older adults: 5 year results. *J Dent*. 2019;83:95-99.

GC EUROPE N.V.

Head Office
Researchpark,
Haasrode-Leuven 1240
Interleuvenlaan 33, B-3001 Leuven
Tel. +32 16 74 10 00
Fax. +32 16 40 48 32
info.gce@gc.dental
<https://www.gc.dental/europe>

GC Nordic AB

Latvijas birojs
Kurbada iela 3-3, Rīga
Mob.tāl. +371.29.40.51.19
ieva.jelisejeva@gc.dental
<https://www.gc.dental/europe/lv-LV>