

Molarno incizivna hipomineralizacija (MIH)



GC
rješenja
za liječenje
molarno incizivne
hipomineralizacije

GC

Molarno inicizivna hipomineralizacija (MIH)

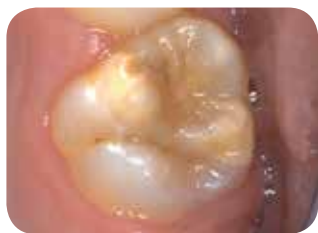Globalno pogađa svako sedmo dijete^{1,2}

MIH je često **razvojno stanje**, koje u prvom redu zahvata jednog ili više prvih trajnih kutnjaka. Zahvaćeni mogu biti i središnji sjekutići, ali to se rjeđe javlja. Može doći i do hipomineralizacije drugih mliječnih kutnjaka (HPSM - Hypomineralisation of the second deciduous molars) ili očnjaka.³ Djeca s HPSM su do pet puta više sklonija razviti MIH kod trajnih zuba. Postoje veoma **velike razlike** u težini stanja, od blagih opaciteta do posteruptivnog pucanja cakline.

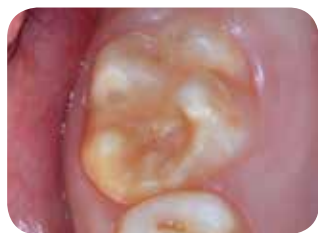Danas je **etiologija** MIH još uvijek **nepoznata**. Opisane su određene korelacije s prenatalnim, perinatalnim i postnatalnim bolestima, izloženosti antibioticima ili hemikalijama, kao što su dioksin, bisfenol A i poliklorirani bifenil, ali još uvijek nema dovoljno dokaza.

Klinički izgled

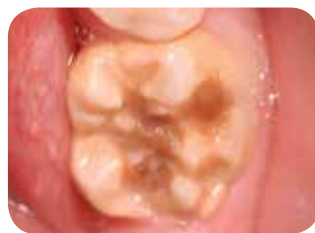- Površinski opaciteti, od krem bijele do žute boje, smeđe diskoloracije
- Oštećena caklina ima normalnu debljinu (ako nije došlo do posteruptivnog pucanja)
- Mogu se javiti asimetrične lezije
- Ako je prvi kutnjak u većoj mjeri zahvaćen, veća je vjerovatnoća da je kontralateralni kutnjak takođe zahvaćen
- Lezije središnjih sjekutića su obično blaže, ali mogu ružno izgledati



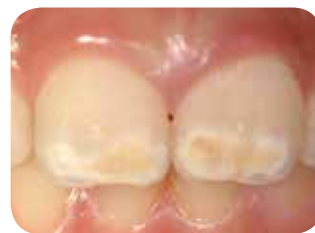Blagi MIH
Slika uz dozvolu dr. Van Amerongen,
Holandija



Umjereni MIH
Slika uz dozvolu prof. Baroni, Italija



Uznapredovali MIH
Slika uz dozvolu prof. Baroni, Italija



Zahvaćeni sjekutići kao dio MIH
Slika uz dozvolu prof. Baroni, Italija

Simptomi

- Preosjetljivost i smanjena reakcija na lokalne anestetike
- Brzi napredak karijesa
- Posteruptivno pucanje

Kliničko liječenje MIH je izazov zbog:

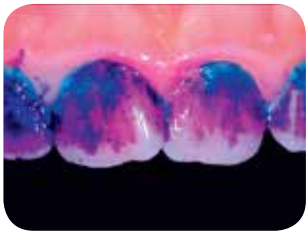
- Preosjetljivost i izrazito brz razvoj dentalnog karijesa kod zahvaćenih zuba
- Teškoće u davanju anestezije
- Ograničena saradnja malog djeteta
- Učestalo rubno pucanje radova
- Često je potreban veći broj posjeta doktoru dentalne medicine

Djeca s MIH često razvijaju dentalnu anksioznost kao rezultat invazivnih, čak i bolnih dentalnih tretmana u mlađoj dobi.



Početo liječenje

Podrška pacijentu je prvi korak



Uz dozvolu dr. Rouas, Francuska

- Zube treba prati dvaput na dan zubnom pastom koja sadrži barem 1000 ppm fluorida. Sadržaj fluorida treba odgovarati dobi; kod starijih pacijenata često su poželjne više doze fluorida.
- Korištenje alata za identifikaciju, kao što je **GC Tri Plaque ID Gel**, može pomoći u otkrivanju kariogenog plaka, motivisati pacijente i pružiti im mogućnost poboljšanja tehnike čišćenja zuba
- Treba izbjeđavati česti unos šećera i kisele hrane



Jačanje i desenzibilizacija zuba pomoću GC Tooth Mousse, GC MI Paste Plus i MI Varnish



Površinsko liječenje je korisno za jačanje zuba i smanjenje osjetljivosti kod MIH. Pokazalo se da je u ovom slučaju efikasno nanošenje Recaldenta (CPP-ACP) (Casein Phosphopeptide-Amorphous Calcium Phosphate / kazein fosfopeptid - amorfni kalcij fosfat), koji sadrži visok nivo bioraspoloživog kalcija i fosfata.^{4,5}

Tooth Mousse (bez fluorida)/MI Paste Plus (900 ppm fluorida)

- površinska krema s Recaldentom (CPP-ACP) za svakodnevnu kućnu upotrebu
- nanijeti nakon čišćenja zuba, prije odlaska na spavanje; ne ispirati
- pruža dodatnu zaštitu za zube
- neutrališe kiseline

Tooth Mousse ili MI Paste Plus?

Tooth Mousse i MI Paste Plus mogu se koristiti za istu indikaciju. Tooth Mousse se preporučuje za dob do 6 godina, kako bi se izbjegao rizik fluoroze, kao i u slučajevima gdje nije potreban ili poželjan dodatak fluorida. Do dobi od 12 godina preporučuje se Tooth Mouse za noćnu primjenu. MI Paste Plus može se koristiti nakon te dobi.

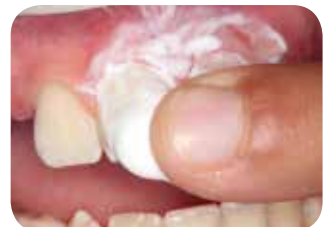

MI Paste Plus smanjuje poroznost i poboljšava homogenost hipomineralizirane cakline
Uz dozvolu dr. Crombie, Australija

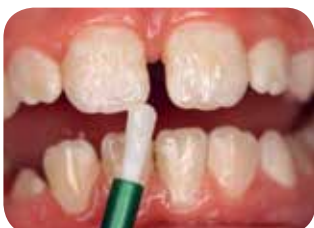MI Varnish (22600 ppm fluorida)

- lak s Recaldentom (CPP-ACP) za primjenu svaka tri mjeseca u dentalnoj ordinaciji
- nanijeti nakon profilaktičkog čišćenja
- čvrsto pečati dentalne kanaliće; desenzibilizuje zube i ostavlja sloj laka na površini

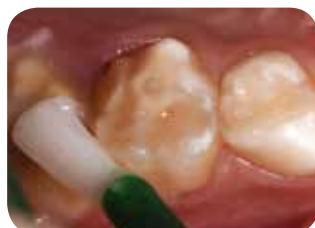Prije upotrebe pažljivo pročitati uputstvo.



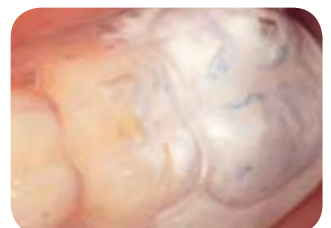Uz dozvolu prof. Gatón Hernández, Španija



Uz dozvolu dr. Marinova, Bugarska



Uz dozvolu dr. Rouas, Francuska



Uz dozvolu dr. Rouas, Francuska

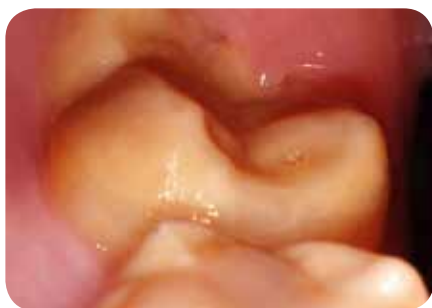Zaštita površine pomoću GC Fuji TRIAGE

Fuji TRIAGE, tečni staklenoionomer, pomaže zaštititi površinu od stvaranja karijesa i preosjetljivosti

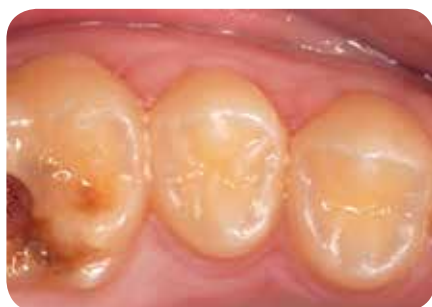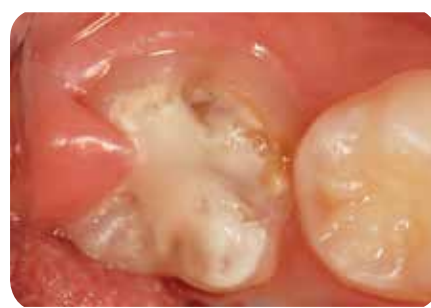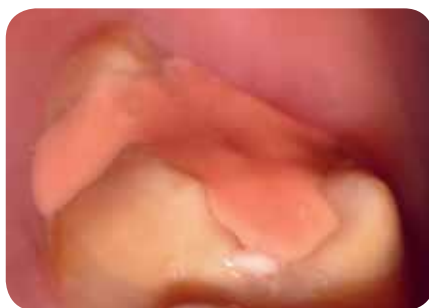- Fuji TRIAGE hemijski se stvrdnjava u vlažnom okruženju
- Zubi se mogu zaštititi prije nego potpuno niknu
- Stvrdnjavanje staklenoionomera Fuji TRIAGE roze boje, može se ubrzati dentalnim svjetlom za polimerizaciju

Rana zaštita je važna za izbjegavanje komplikacija

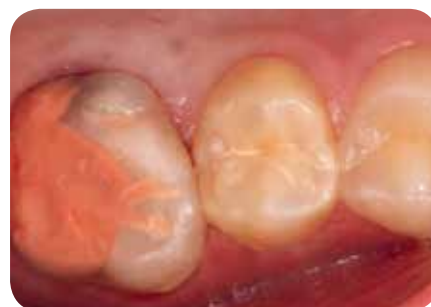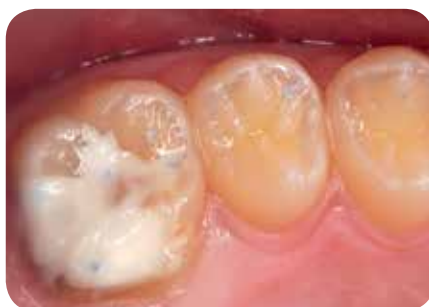- Brzo i jednostavno nanošenje; savršeno za terapiju prvog izbora
- Pomaže odgoditi ili čak izbjeći invazivnije mogućnosti liječenja
- Budući da postupak djeca generalno dobro podnose, rizik razvoja dentalne anksioznosti je smanjen



Uz dozvolu dr. Rouas, Francuska



Uz dozvolu prof. Gatón Hernández, Španija



Uz dozvolu prof. Gatón Hernández, Španija



Restaurativno liječenje

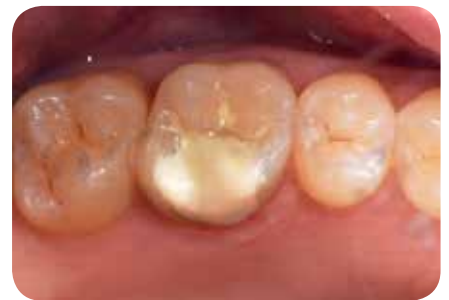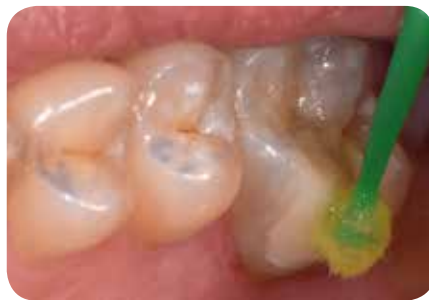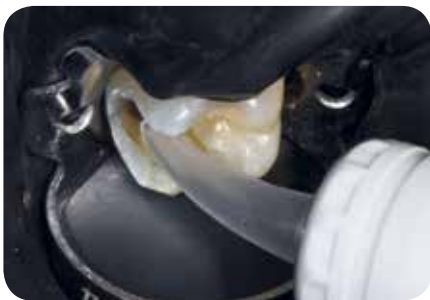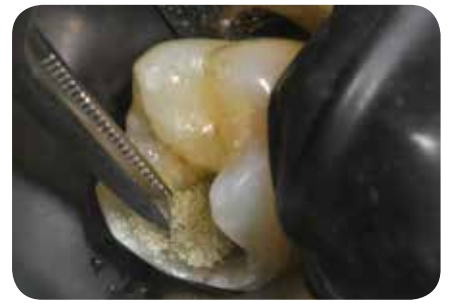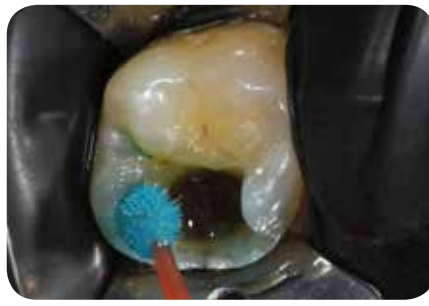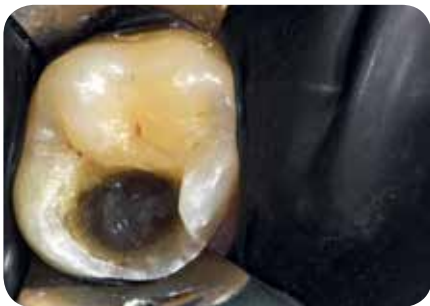Minimalno invazivna restauracija pomoću EQUIA Forte HT

Dugoročne restauracije

- Staklo-hibrid EQUIA Forte HT je pogodan kao dugoročni, minimalno invazivni restaurativni materijal. Osim toga, njegovo postavljanje u komadu je velika prednost kod mladih, anksioznih pacijenata.
- Hemijska adhezija i dobra podnošljivost vlage materijala EQUIA Forte HT daju mu prednost, budući da je adhezija za hipomineraliziranu caklinu posebno zahtjevna.
- Ako je davanje anestezije otežano, može se koristiti atraumatska restaurativna terapija; karijes se ručno izvadi prije nanošenja EQUIA Forte HT.⁶
- Kompozit se može postaviti ako su lezije dobro označene i ne zahtijevaju preveliko dodatno odstranjenje zubnog tkiva.

Privremene terapijske restauracije

- U nekim slučajevima uznapredovalog MIH, definitivna restauracija ne može se odmah postaviti zbog mlade dobi pacijenta. Međutim, rano liječenje je nužno za zaustavljanje nastanka karijesa.
- Staklenoionomeri ili krunice iz nehrđajćeg čelika cementirane staklenoionomernim cementom mogu se indicirati kao privremena terapija u očekivanju konačne, kao što je kompozitna ili indirektna restauracija.



Uz dozvolu dr. Rouas, Francuska

Primjena u ortodonciji

U određenim ortodontskim uslovima može biti indicirana ekstrakcija u velikoj mjeri zahvaćenih trajnih prvih kutnjaka. Idealno je vrijeme kada se furkacija drugog kutnjaka počinje kalcificirati, obično u dobi od 8,5-9 godina. Ekstrakcija u tom trenutku pogoduje spontanom pomicanju drugog kutnjaka; rezultati su obično bolji u gornjem zubnom luku nego u donjem.

Kontrola

Plan kontrola prilagođen reakciji na liječenje

Učestalost kontrola je obično veća kod pacijenata s MIH zbog veće osjetljivosti na karijes. Treba imati na umu sledeće:

- Restauracije treba redovno kontrolisati, budući da je adhezija za hipomineraliziranu caklinu posebno zahtjevna
- Važno je održati pacijentovo provođenje liječenja kod kuće i redovno ocjenjivati učinjeno
- Redovno treba ocjenjivati oralnu higijenu (pomoću Tri Plaque ID Gel) i prehrambene navike
- Privremene terapijske restauracije treba kontrolisati i zamijeniti kada se stvore odgovarajući uslovi za definitivnu terapiju.

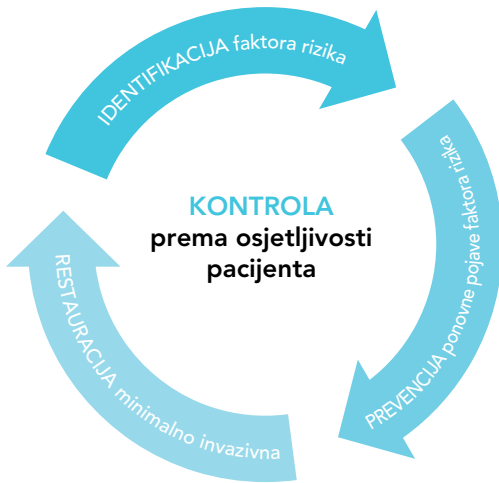Važan dio strategije prevencije je kućna njega. Ključno je motivisati i obučiti dijete/njegovatelja, jer oni trebaju primijeniti dobre navike oralne higijene i zdravi unos prehrane.

Nadalje, Dentonauts program ističe važnost da svaka djetetova posjeta ordinaciji dentalne medicine bude pozitivno iskustvo. To je važno za osiguranje dugoročnog prihvaćanja brige o oralnom zdravlju i dobrog funkcionisanja njegovog održanja.



Plan minimalno interventnog liječenja za MIH

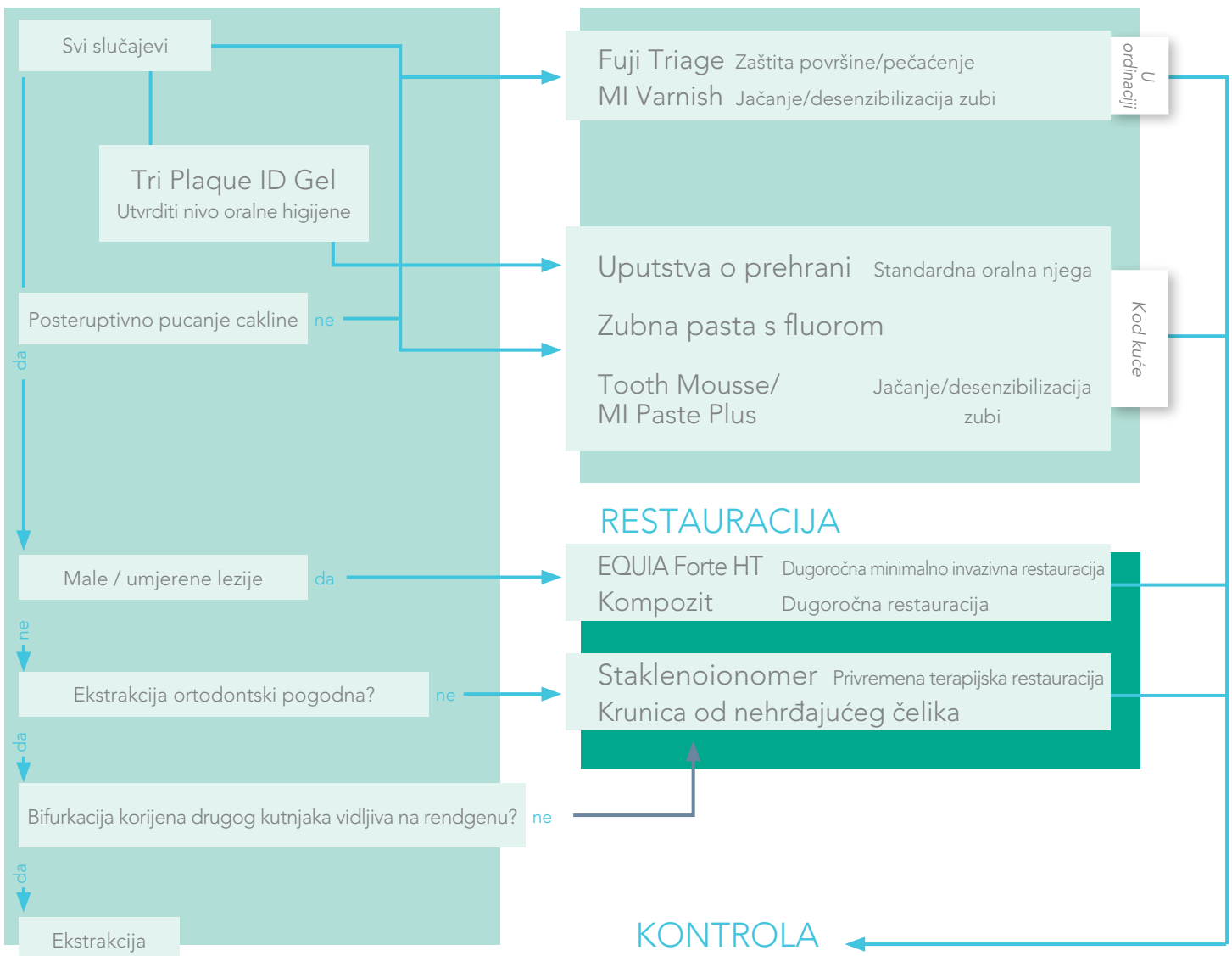
Okvir za liječenje prilagođeno pacijentu



Ključno je prilagoditi liječenje MIH individualnim potrebama pacijenta. Plan naveden u nastavku olakšava odabrati nužno potrebne intervencije. Takođe pokazuje koji su GC proizvodi posebno pogodni za svaki individualni plan liječenja.

IDENTIFIKACIJA

PREVENCIJA





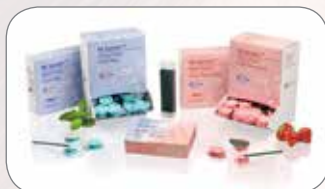GC Tri Plaque ID Gel, tube od 40 g (36 ml)	
004273	GC Tri Plaque ID Gel, 1 x 40 g (36 ml)



GC Tooth Mousse, tube od 40 g (35 ml)			
GC Tooth Mousse miješano pakovanje			
900467	Kutija od 5 tuba, miješane arome (po jedna od svake) (Melon, Strawberry, Tutti-Frutti, Mint, Vanilla) (dinja, jagoda, miješano voće, metvica, vanilija) EEP		
463299	Kutija od 10 tuba, miješane arome (po dvije od svake) (Melon, Strawberry, Tutti-Frutti, Mint, Vanilla) (dinja, jagoda, miješano voće, metvica, vanilija) EEP		
GC Tooth Mousse, 10 pakovanja različitih aroma			
463301	Strawberry (jagoda) EEP	463303	Mint (metvica) EEP
		463300	Vanilla (vanilija) EEP
463302	Melon (dinja) EEP	463304	Tutti Frutti (miješano voće) EEP



GC MI Paste Plus, tube od 40 g (35 ml)			
GC MI Paste Plus miješana pakovanja			
900466	Kutija od 5 tuba, miješane arome (po jedna od svake) (Melon, Strawberry, Tutti-Frutti, Mint, Vanilla) (dinja, jagoda, miješano voće, metvica, vanilija) EEP		
463310	Kutija od 10 tuba, miješane arome (po dvije od svake) (Melon, Strawberry, Tutti-Frutti, Mint, Vanilla) (dinja, jagoda, miješano voće, metvica, vanilija) EEP		
GC MI Paste Plus, pakovanje od 10 komada različitih aroma			
463311	Mint (metvica) EEP	463313	Melon (dinja) EEP
		463315	Tutti Frutti (miješano voće) EEP
463312	Strawberry (jagoda) EEP	463314	Vanilla (vanilija) EEP



MI Varnish jedinične doze (0,40 ml)			
MI Varnish Intro pack - početno pakovanje			
900746	MI Varnish Intro pack - početno pakovanje, 10 jediničnih doza MI Varnish (5 Strawberry - jagoda + 5 Mint - metvica) i četkica EEP		
MI Varnish Refill - pakovanje za dopunu, 35 jediničnih doza i četkica			
900747	Strawberry (jagoda) EEP	900748	Mint (metvica) EEP
MI Varnish Clinic pack - kliničko pakovanje, 100 jediničnih doza i četkica			
900749	Strawberry (jagoda) EEP	900750	Mint (metvica) EEP



GC Fuji TRIAGE CAPS, zamiješani volumen po kapsuli 0,13 ml			
Pakovanje za dopunu: kutija od 50 kapsula			
003297	Pink (roza) EEP	003298	White (bijela) EEP
GC Fuji TRIAGE prašak / tečnost			
1-1 pakovanja: 15 g praška, 10 g tečnosti, 6 g Dentin Conditioner i pribor			
003295	Pink (roza) EEP	003296	White (bijela) EEP



EQUIA Forte HT (zamiješani volumen po kapsuli 0,14 ml)			
Intro pakovanje: kutija s 20 kapsula EQUIA Forte HT Fil, 20 jediničnih doza EQUIA Forte Coat (0,1 ml) i 25 jednokratnih aplikatora			
901554	A2 EEP	901555	A3 EEP
		901556	B2 EEP
Promo pakovanje: 2 kutije s 50 kapsula EQUIA Forte HT Fil, EQUIA Forte Coat (4 ml) i 25 jednokratnih aplikatora			
901557	A2 (x2) EEP	901559	A3 (x2) EEP
901558	A2-A3 EEP	901560	B2-A3 EEP

Dostupna su i druga pakovanja; detaljne informacija potražite u online katalogu.

GC Tri Plaque ID Gel, GC Tooth Mousse, GC MI Paste Plus, MI Varnish, GC Fuji Triage i EQUIA Forte HT su zaštitni znakovi kompanije GC.



Pogledajte webinar: „Hypomineralised enamel (MIH) - coming to a child near you!“ autora prof. Davida Mantona, Stomatološki fakultet Melbourne, Australija.

- Schwendicke F., Elhennawy K., Reda S., Bekes K., Manton DJ., Krois J. Global burden of molar incisor hypomineralization. J Dent, 2018; 68: 10-18.
- Zhao D., Dong B., Yu D., Ren Q. & Sun Y. The prevalence of molar incisor hypomineralization: evidence from 70 studies. Int J Paediatr Dent, 2018; 28: 170-179.
- Garot E., Denis A., Delbos Y., Manton D., Silva M., Rouas P. Are hypomineralised lesions on second primary molars (HSPM) a predictive sign of molar incisor hypomineralisation (MIH)? A systematic review and a meta-analysis. J Dent 2018;72:8-13.
- Baroni, C. & Marchionni, S. MIH supplementation strategies: Prospective clinical and laboratory trial. J. Dent. Res, 2011;90: 371-376.
- Wierichs, R. J., Stausberg, S., Lausch, J., Meyer-Lueckel, H. & Esteves-Oliveira, M. Caries-Preventive Effect of NaF, NaF plus TCP, NaF plus CPP-ACP, and SDF Varnishes on Sound Dentin and Artificial Dentin Caries in vitro. Caries Res, 2018; 52: 199-211.
- Grossi JA, Cabral RN, Ribeiro APD, Leal SC. Glass hybrid restorations as an alternative for restoring hypomineralized molars in the ART model. BMC Oral Health, 2018; 18;18(1):65.

GC EUROPE N.V.

Head Office
Researchpark
Haasrode-Leuven 1240
Interleuvenlaan 33
B-3001 Leuven
Tel. +32.16.74.10.00
Fax. +32.16.40.02.14
info.gce@gceurope.dental
www.gceurope.com

GC EUROPE N.V.

GCEEO Bosnia and Herzegovina
Carice Milice 11
BA - 78000 Banja Luka
Tel. +387.51.470.736
Fax. +387.51.470.736
info.bosniaherzegovina@gc.dental
www.eeo.gceurope.com