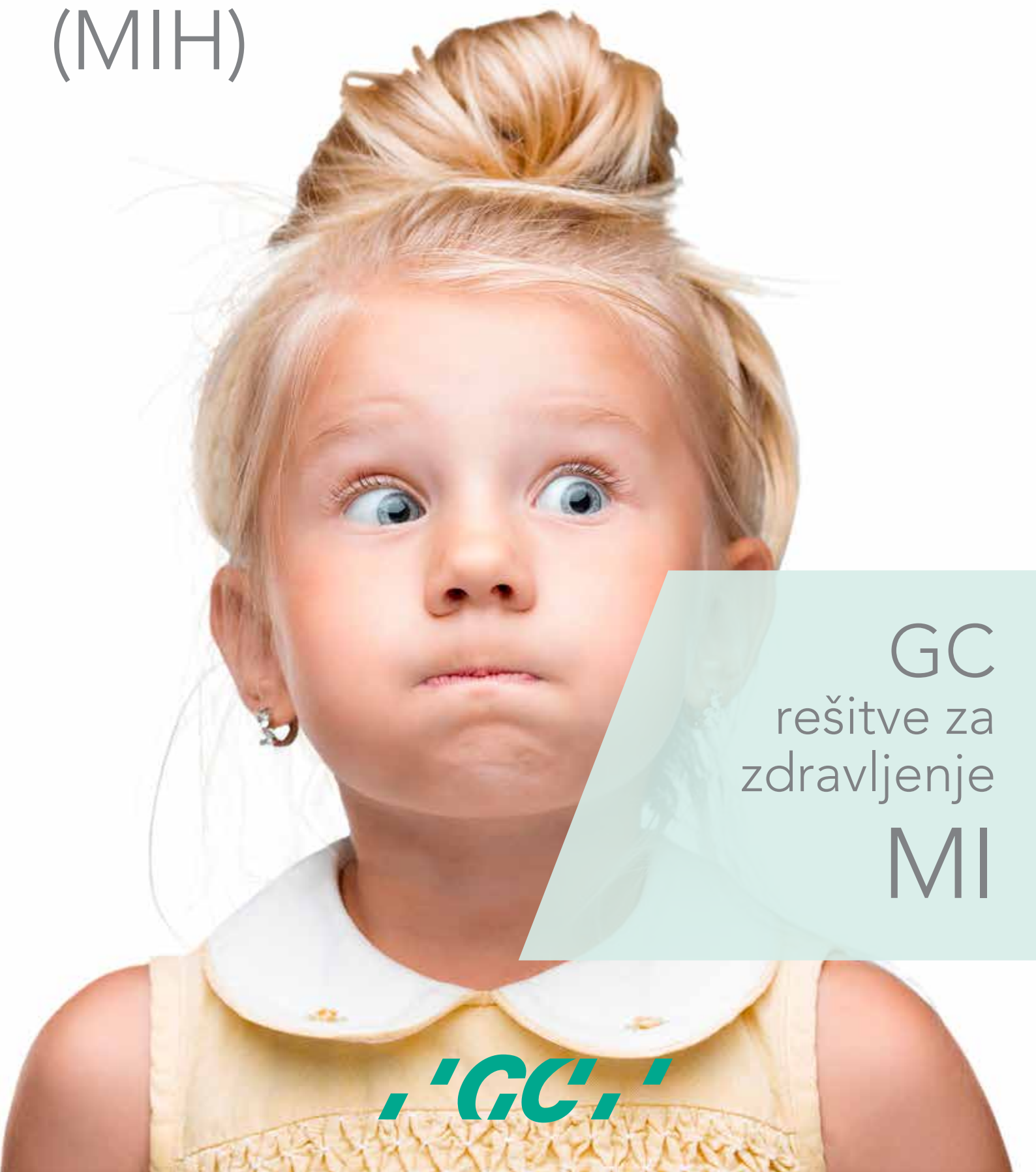

# Molarno incizivna hipomineralizacija (MIH)



GC  
rešitve za  
zdravljenje  
MI

**GC**

# Molarno inicizivna hipomineralizacija (MIH)

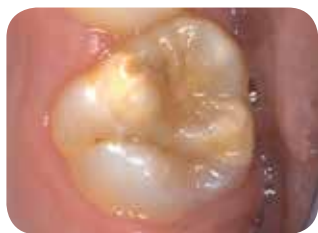## Globalno breme, ki prizadane vsakega sedmega otroka<sup>1,2</sup>

MIH je pogosta **razvojna motnja**, ki prizadane primarno enega ali več prvih stalnih kočnikov. Centralni sekalci so prav tako lahko prizadeti, vendar se to zgodi manj pogosto. Možna je tudi hipomineralizacija drugih mlečnih kočnikov (HSPM) ali podočnikov<sup>3</sup>. Otroci s HSPM imajo do petkrat večje možnosti za razvoj MIH v stalnem zobovju. Obstajajo **velike razlike** v resnosti stanja, ki segajo od rahlih opačnosti do posteruptivnega razpada sklenine.

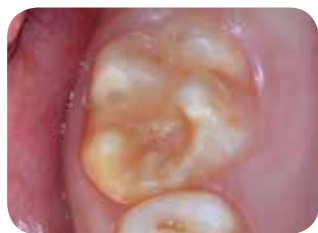Trenutno je **etiologija** MIH še vedno **neznana**. Opisane so bile povezave s prenatalno, perinatalno in postnatalno obolenostjo, izpostavitvijo antibiotikom ali spojinam kot so dioxin, bisfenol A in polikloriran bifenil, vendar za to še vedno manjkajo zadostni dokazi.

## Klinična slika

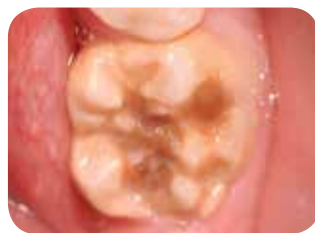- Razmejene opačnosti, s kremasto belimi, rumenimi ali rjavimi zabarvanji
- Okvarjena sklenina ima normalno debelino (razen če je prišlo do posteruptivnega razpada)
- Lezije se lahko pojavijo asimetrično
- Če je prvi kočnik hudo prizadet, obstaja večja možnost, da je prizadet tudi kontralateralni kočnik
- Lezije na centralnih sekalcih so običajno blažje, vendar so včasih lahko precej neestetske



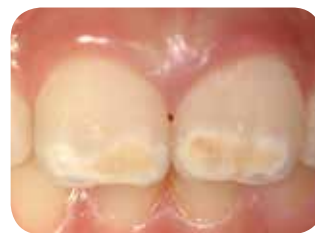Blaga MIH  
Z dovoljenjem Dr. Van Amerongen,  
Nizozemska



Zmerna MIH  
Z dovoljenjem Prof. Baroni, Italija



Huda MIH  
Z dovoljenjem Prof. Baroni, Italija



MIH s prizadetimi sekalci  
Z dovoljenjem prof. Baroni, Italija

## Simptomi

- Preobčutljivost in zmanjšana odzivnost na lokalni anestetik
- Hitro napredovanje kariesa
- Posteruptivni razpad sklenine

## Klinična obravnava MIH je zahtevna zaradi:

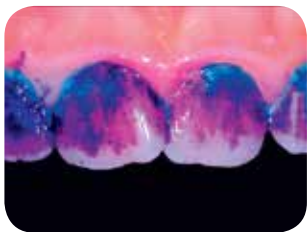
- Preobčutljivosti in hitrega razvoja kariesa na prizadetih zobeh
- Težave pri doseganju anestezije
- Omejeno sodelovanje mlajših otrok
- Ponavljajoči marginalni razpad restavracij
- Pogosto je potrebno večje število obiskov

Otroci z MIH pogosto razvijejo strah pred zobozdravnikom kot posledica invazivnih in celo bolečih izkušenj pri zobozdravniku v rani mladosti.



# Začetna terapevtska intervencija

## Motivacija pacientov naj bo prvi korak



Z dovoljenjem Dr. Rouas, Francija

- Umivanje zob dvakrat na dan z zobno pasto, ki vsebuje vsaj 1000 ppm fluoridov. Vsebnost fluoridov naj bi bila prilagojena starosti pacienta; z leti je zaželeno, da se koncentracija zviša
- Uporaba identifikacijskih orodij kot so **GC Tri Plaque ID Gel** lahko pomaga pri identifikaciji kariogenega plaka, motivira pacienta in mu pokaže priložnosti za optimizacijo tehnike ščetkanja
- Pogostemu vnosu sladkorja in kisle hrane se je potrebno izogibati



## Okrepitev in desenzitizacija z GC Tooth Mousse, GC MI Paste Plus in MI Varnish

Topikalna zdravljenja so uporabna pri okrepitvi zob in zmanjšanju občutljivosti pri MIH. Nanos Recaldent (CPP-ACP), ki vsebuje visoke ravni bio-dosegljivega kalcija in fosfata, se je v tem primeru izkazal kot zelo učinkovit.<sup>4,5</sup>

### Tooth Mousse (brez fluoridov)/MI Paste Plus (900 ppm fluoridov)

- topikalna krema z Recaldent (CPP-ACP) za dnevno aplikacijo doma
- nanesemo po ščetkanju, pred spanjem, brez izpiranja
- nudi dodatno zaščito zob
- nevtralizira kisline v ustih



#### Tooth Mousse ali MI Paste Plus?

Tooth Mousse in MI Paste Plus lahko uporabimo pri nekaterih indikacijah. Tooth Mousse je priporočen za otroke mlajše od šest let, v izogib nevarnosti za fluorozo in v primerih, ko dodatno nadomeščanje fluoridov ni potrebno ali zaželeno. Za nočno aplikacijo je Tooth Mousse priporočen do 12. leta, MI Paste Plus pa se lahko uporablja po tem letu starosti.

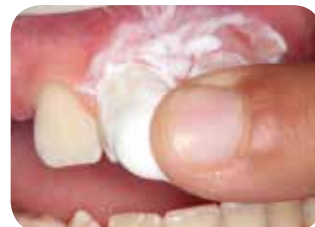### MI Varnish (22600 ppm fluoridov)

- lak z Recaldent (CPP-ACP) za nanašanje v ordinaciji vsake 3 mesece
- pred nanosom profilaktično očistimo zobe
- tesno zapre dentinske kanalčke; zobje več niso občutljivi, na zobeh pa ostane tanek sloj laka

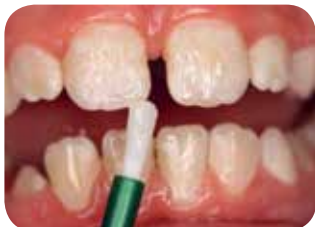Pred uporabo natančno preberite navodila za uporabo.



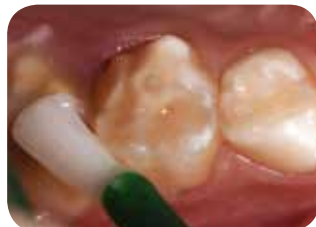MI Paste Plus zmanjša poroznost in izboljša homogenost hipomineralizirane sklenine  
Za dovoljenjem Dr. Crombie, Avstralija



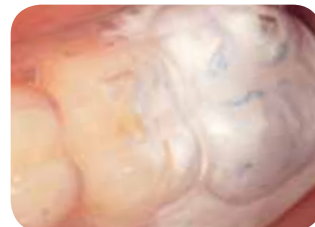Z dovoljenjem Prof. Gatón Hernández, Španija



Z dovoljenjem Dr. Marinova, Bolgarija



Z dovoljenjem Dr. Rouas, Francija



Z dovoljenjem Dr. Rouas, Francija

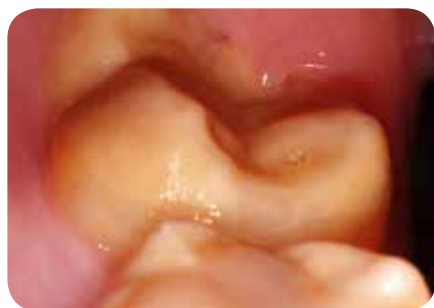## Zaščita površine z **GC Fuji TRIAGE**

**Fuji TRIAGE**, tekoči stekloionomer pomaga zaščititi površine pred nastankom kariesa in preobčutljivosti

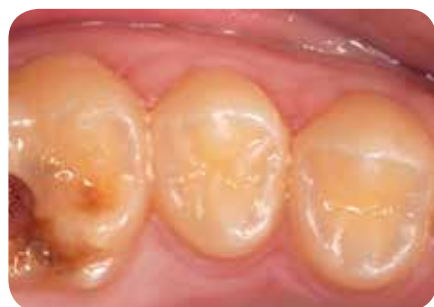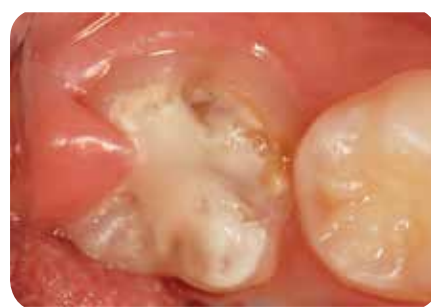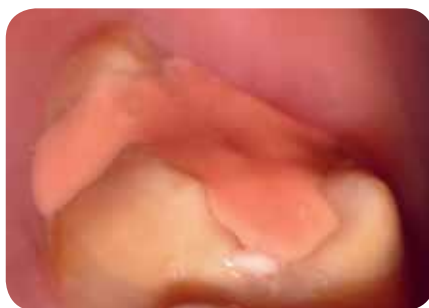- Fuji TRIAGE se kemično veže v vlažnem okolju
- Zobje so lahko zaščiteni še preden do konca izrastejo
- Strjevanje Fuji TRIAGE roza barve lahko pospešimo z modro lučko

**Zgodnja zaščita je pomembna, da se izognemo komplikacijam**

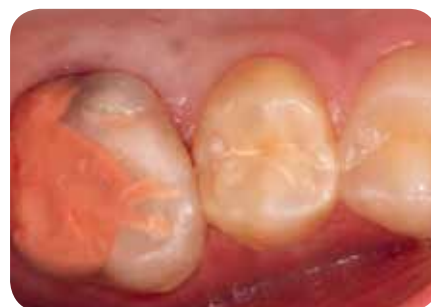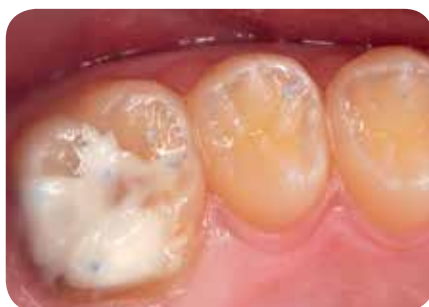- Hitro in enostavno nanašanje; popoln za prvi ukrep
- Pomaga, da odložimo ali se celo izognemo bolj invazivnim ukrepom
- Glede na to, da proceduro otroci na splošno dobro prenašajo, je nevarnost za razvoj strahu pred zobozdravnikom razmeroma nizka



Z dovoljenjem Dr. Rouas, Francija



Z dovoljenjem Prof. Gatón Hernández, Španija



Z dovoljenjem Prof. Gatón Hernández, Španija



# Restorativno zdravljenje

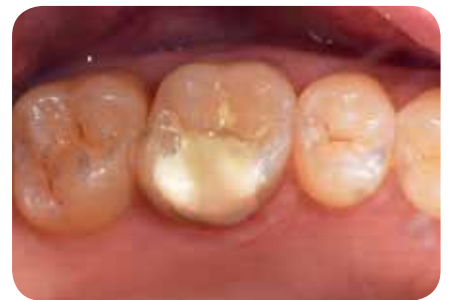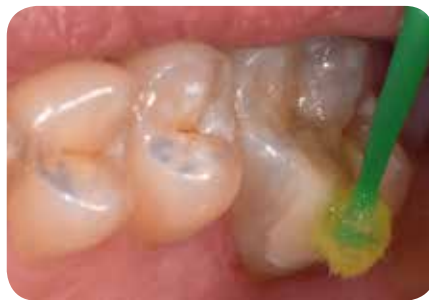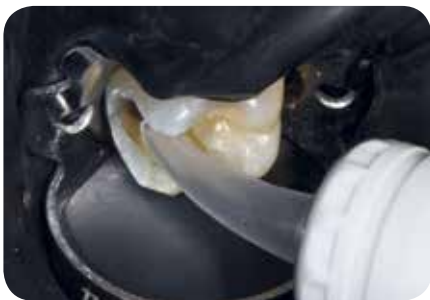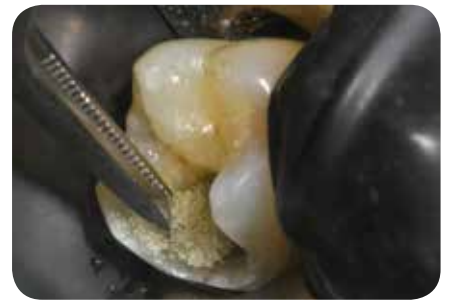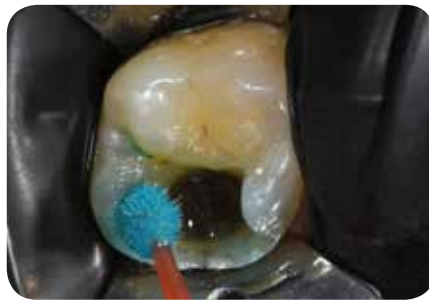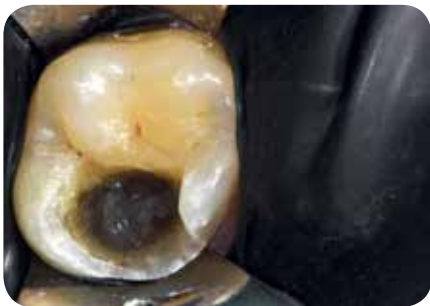## Minimalno invazivne restavracije z uporabo EQUIA Forte HT

### Dolgoročne restavracije

- Steklasti hibrid EQUIA Forte HT je primeren za dolgoročne, minimalno invazivne restavracije. Poleg tega je možnosti hitrega in zajetnega vnašanja prednost pri mladih nemirnih pacientih.
- Kemijska adhezija in toleranca do vlage EQUIE Forte HT sta velika prednost glede na to, da je adhezija na hipomineralizirano sklenino velik izziv.
- V primeru težav pri anesteziji zob lahko uporabimo pristop atravmatskega restorativnega zdravljenja (Atraumatic Restorative Treatment- ART); karies ročno odstranimo pred nanosom EQUIE Forte HT.<sup>6</sup>
- Kadar so lezije zelo dobro razmejene in ni potrebno veliko dodatnega odnašanja zobne substance, lahko uporabimo kompozit.

### Začasne terapevtske restavracije

- V nekaterih primerih hude MIH, dokončna oskrba zoba zaradi starosti pacienta ni možna takoj. Vseeno pa je potrebno zgodnje zdravljenje za zaustavitev karioznega procesa.
- Stekloionomer ali polno kovinska krona, cementirana s stekloionomernim cementom so tako lahko indicirani v času čakanja na dokončno oskrbo kot je kompozitna ali indirektna restavracija.



Z dovoljenjem Dr. Rouas, Francija

### Ortodontska rešitev

V določenih ortodontskih pogojih je indicirana ekstrakcija hudo prizadetih prvih stalnih kočnikov. Idealen trenutek je, ko se prične kalcifikacija razcepišča drugega molarja. Po navadi okrog starosti 8,5- 9 let. Ekstrakcija v tem momentu favorizira spontano migracijo drugega molarja; rezultati so po navadi boljši v zgornjem zobnem loku kot v spodnjem.

# Kontrola

## Režim kontrolnih obiskov prilagojen odzivu na zdravljenje

Frekvenca kontrolnih obiskov je pri pacientih z MIH običajno višja zaradi višje dovzetnosti za karies. V mislih je treba imeti nekaj iztočnic:

- Restavracije je potrebno redno kontrolirati, saj je adhezija na hipomineralizirano sklenino slaba
- Pomembno je ohranjati pacientovo dosledno vzdrževanje ustne higijene doma in redno presoјati učinke le-tega
- Pacientova ustna higiena (s Tri Plaque ID Gel) in prehranjevalne navade naj bodo redno ocenjene
- Začasne terapevtske restavracije morajo biti spremljane in zamenjane, ko razmere postanejo primerne za dokončno oskrbo

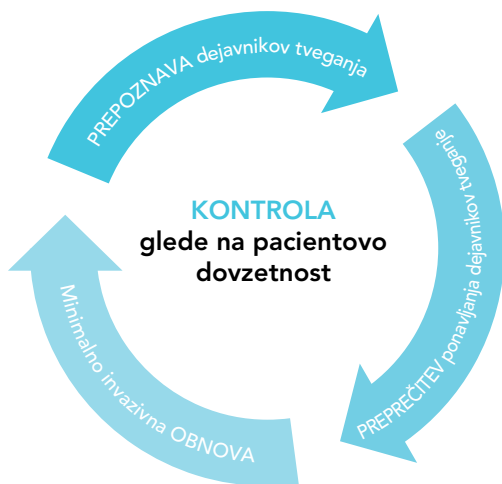
Pomemben del preventivne strategije je skrb za ustno higieno doma. Ključno je motivirati in izobraziti otroka oziroma skrbnika, saj so oni tisti, ki bodo morali vzdrževati dobro ustno higieno in zdrav prehranski vnos.

Program Dentonauts poudarja, da mora biti vsak obisk zobozdravnika za otroka pozitivna izkušnja. To je pomembno za zagotovitev dolgoročne dovzetnosti za zdravljenje in doživljenjsko, zdravo funkcioniranje.



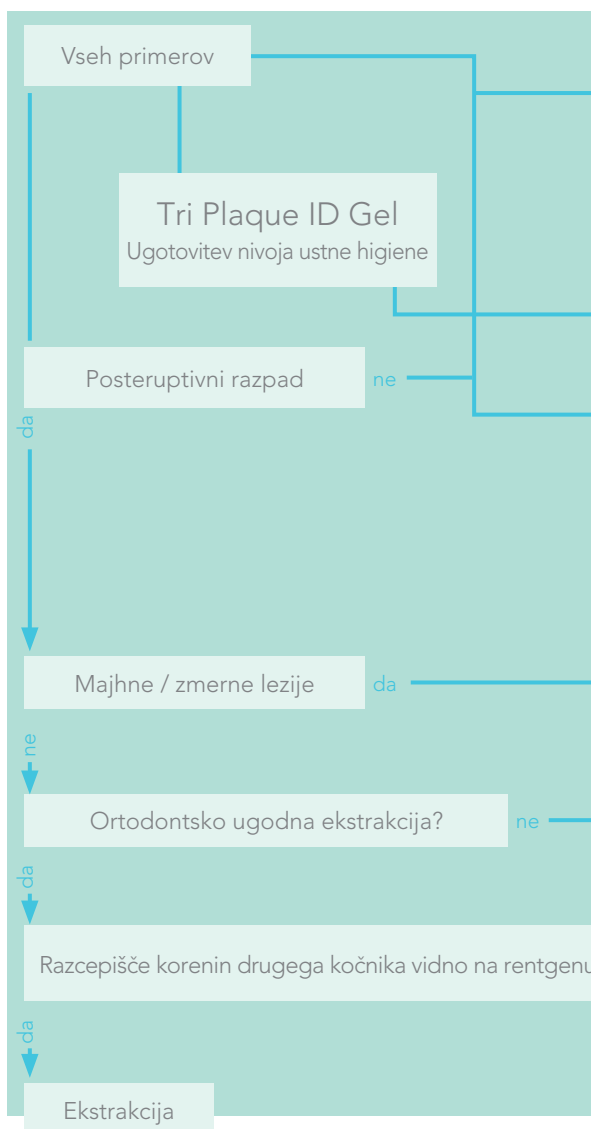
# Plan zdravljenja MIH z minimalnimi posegi

## Okvir za zdravljenje, osredotočeno na bolnika

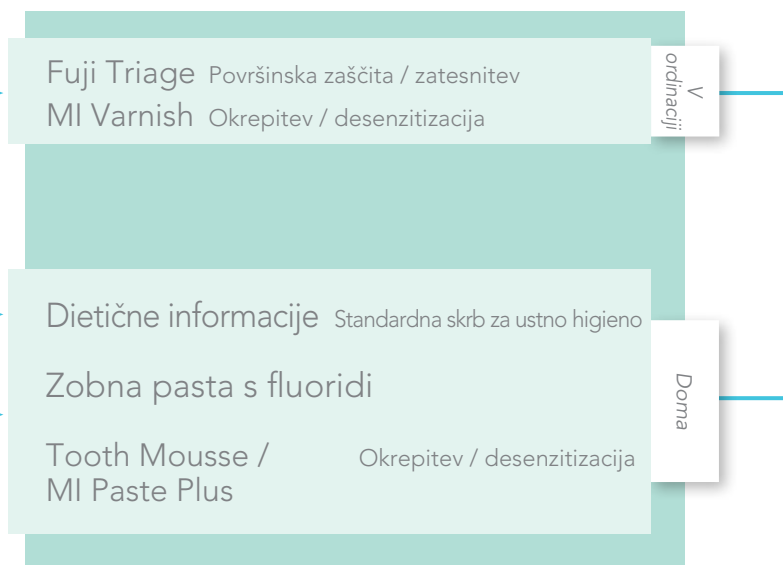


Prilagajanje zdravljenja MIH individualnim razmeram posameznega pacienta je bistveno. Spodnji razpored bo olajšal izbiro nujno potrebnih posegov. Pokaže tudi, kateri GC izdelek je posebej primeren za vsak posamezen individualiziran plan zdravljenja.

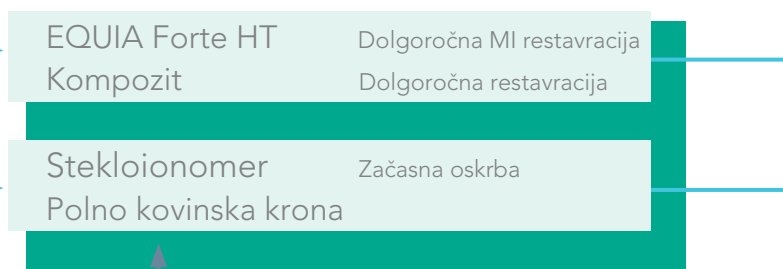### PREPOZNAVNA



### PREPREČITEV



### OBNOVA



### KONTROLA





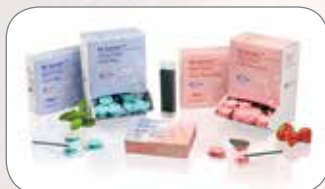GC Tri Plaque ID Gel, tuba 40 g (36 ml)	
004273	GC Tri Plaque ID Gel, 1 x 40 g (36 ml)



GC Tooth Mousse, tuba 40 g (35 ml)					
GC Tooth Mousse Assorted pakiranje					
900467	Škatla 5 tub, razvrščenih (1 vsakega okusa) (Melona, Jagoda, Tutti-Frutti, Meta, Vanilija) EEP				
463299	Škatla 10 tub, razvrščenih (2 od vsakega okusa) (Melona, Jagoda, Tutti-Frutti, Meta, Vanilija) EEP				
GC Tooth Mousse, 10 tub istega okusa					
463301	Jagoda EEP	463303	Meta EEP	463300	Vanilija EEP
463302	Melona EEP	463304	Tutti Frutti EEP		



GC MI Paste Plus, tuba 40 g (35 ml)					
GC MI Paste Plus Assorted pakiranje					
900466	Škatla 5 tub, razvrščenih (1 vsakega okusa) (Melona, Jagoda, Tutti-Frutti, Meta, Vanilija) EEP				
463310	Škatla 10 tub, razvrščenih (2 od vsakega okusa) (Melona, Jagoda, Tutti-Frutti, Meta, Vanilija) EEP				
GC MI Paste Plus, 10 tub istega okusa					
463311	Meta EEP	463313	Melona EEP	463315	Tutti Frutti EEP
463312	Jagoda EEP	463314	Vanilija EEP		



MI Varnish enojna doza (0,40 ml)			
MI Varnish začetno pakiranje			
900746	MI Varnish začetno pakiranje, 10 enojnih doz MI Varnish (5 jagod + 5 Meta) in ščetke EEP		
MI Varnish Refill, 35 enojnih doz in ščetke			
900747	Jagoda EEP	900748	Meta EEP
MI Varnish klinično pakiranje, 100 enojnih doz in ščetke			
900749	Jagoda EEP	900750	Meta EEP



GC Fuji TRIAGE CAPS (zmešan volume na kapsulo 0,13 ml)			
Refill pack: škatla 50 kapsul			
003297	Roza EEP	003298	Bel EEP
GC Fuji TRIAGE prah /tekočina			
1-1 pack: 15 g prah, 10 g tekočina, 6 g Dentin Conditioner in priprmočki			
003295	Roza EEP	003296	Bel EEP



EQUIA Forte HT (zmešan volume na kapsulo 0,14 ml)					
Intro pack: škatla z 20 kapsulami EQUIA Forte HT Fil, 20 enojnih doz EQUIA Forte premaza (0,1 ml) & aplikatorji za enkratno uporabo					
901554	A2 EEP	901555	A3 EEP	901556	B2 EEP
Promo Pack: 2 škatli z 50 kapsulami EQUIA Forte HT Fil, EQUIA Forte premaz (4 ml) & aplikatorji za enkratno uporabo					
901557	A2 (x2) EEP		901559	A3 (x2) EEP	
901558	A2-A3 EEP		901560	B2-A3 EEP	

Na voljo so tudi drugačna pakiranja; za dodatne informacije pogledajte spletni katalog.

GC Tri Plaque ID Gel, GC Tooth Mousse, GC MI Paste Plus, MI Varnish, GC Fuji Triage in EQUIA Forte HT so blagovne znamke GC.



Preverite webinar: „Hypomineralised enamel (MIH) - coming to a child near you!“ ki ga bo imel Prof. David Manton iz Melbourne Dental School v Avstraliji.

- Schwendicke F., Elhennawy K., Reda S., Bekes K., Manton DJ., Krois J. Global burden of molar incisor hypomineralization. J Dent, 2018; 68: 10-18.
- Zhao D., Dong B., Yu D., Ren Q. & Sun Y. The prevalence of molar incisor hypomineralization: evidence from 70 studies. Int J Paediatr Dent, 2018; 28: 170-179.
- Garot E., Denis A., Delbos Y., Manton D., Silva M., Rouas P. Are hypomineralised lesions on second primary molars (HSPM) a predictive sign of molar incisor hypomineralisation (MIH)? A systematic review and a meta-analysis. J Dent 2018;72:8-13.
- Baroni, C. & Marchionni, S. MIH supplementation strategies: Prospective clinical and laboratory trial. J. Dent. Res, 2011;90: 371-376.
- Wierichs, R. J., Stausberg, S., Lausch, J., Meyer-Lueckel, H. & Esteves-Oliveira, M. Caries-Preventive Effect of NaF, NaF plus TCP, NaF plus CPP-ACP, and SDF Varnishes on Sound Dentin and Artificial Dentin Caries in vitro. Caries Res, 2018; 52: 199-211.
- Grossi JA, Cabral RN, Ribeiro APD, Leal SC. Glass hybrid restorations as an alternative for restoring hypomineralized molars in the ART model. BMC Oral Health, 2018; 18;18(1):65.

## GC EUROPE N.V.

Head Office  
Researchpark  
Haasrode-Leuven 1240  
Interleuvenlaan 33  
B-3001 Leuven  
Tel. +32.16.74.10.00  
Fax. +32.16.40.02.14  
info.gce@gceurope.dental  
www.gceurope.com

## GC EUROPE N.V.

GCEEO Slovenia  
Ulica Talcev 1a  
SLO - 3310 Žalec  
Tel. +386.3.710.32.70  
Fax. +386.3.710.32.71  
info.slovenia@gc.dental  
www.eeo.gceurope.com