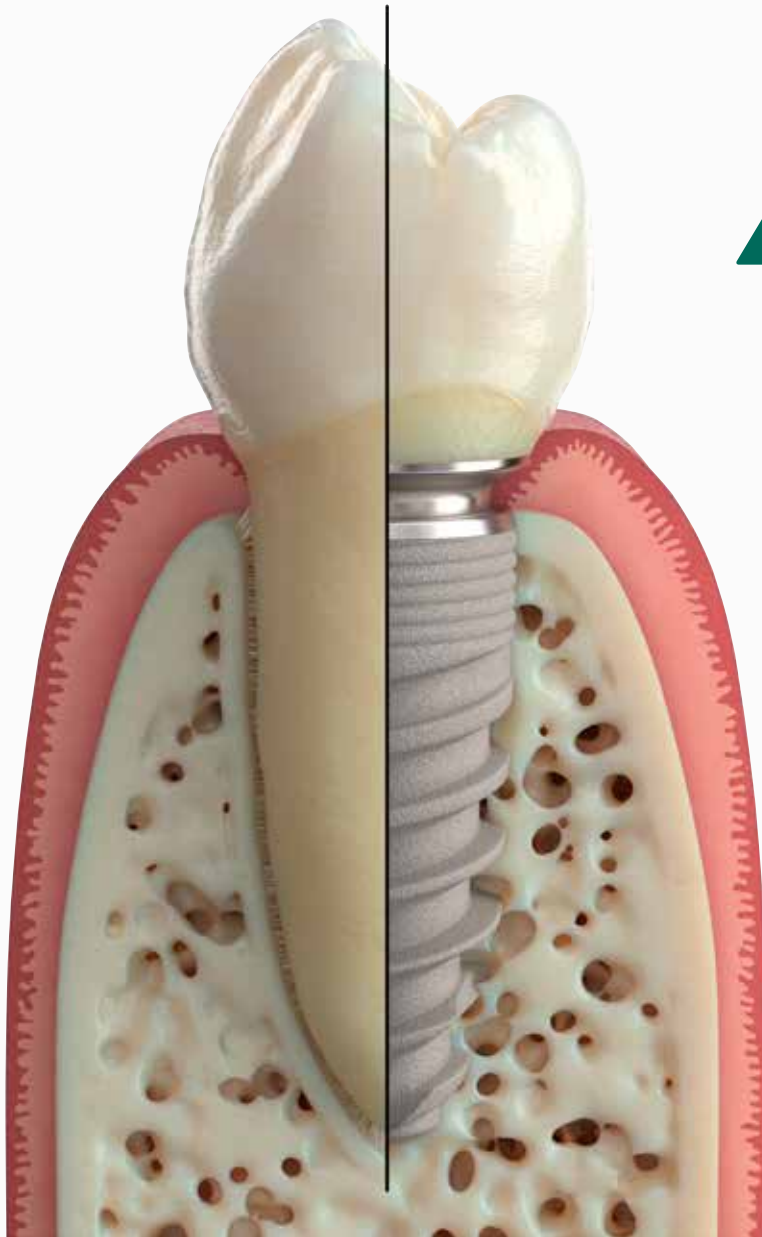


# Implant Literature Compendium

GC Tech.Europe



MARCH 2024



Since 1921  
100 years of Quality in Dental

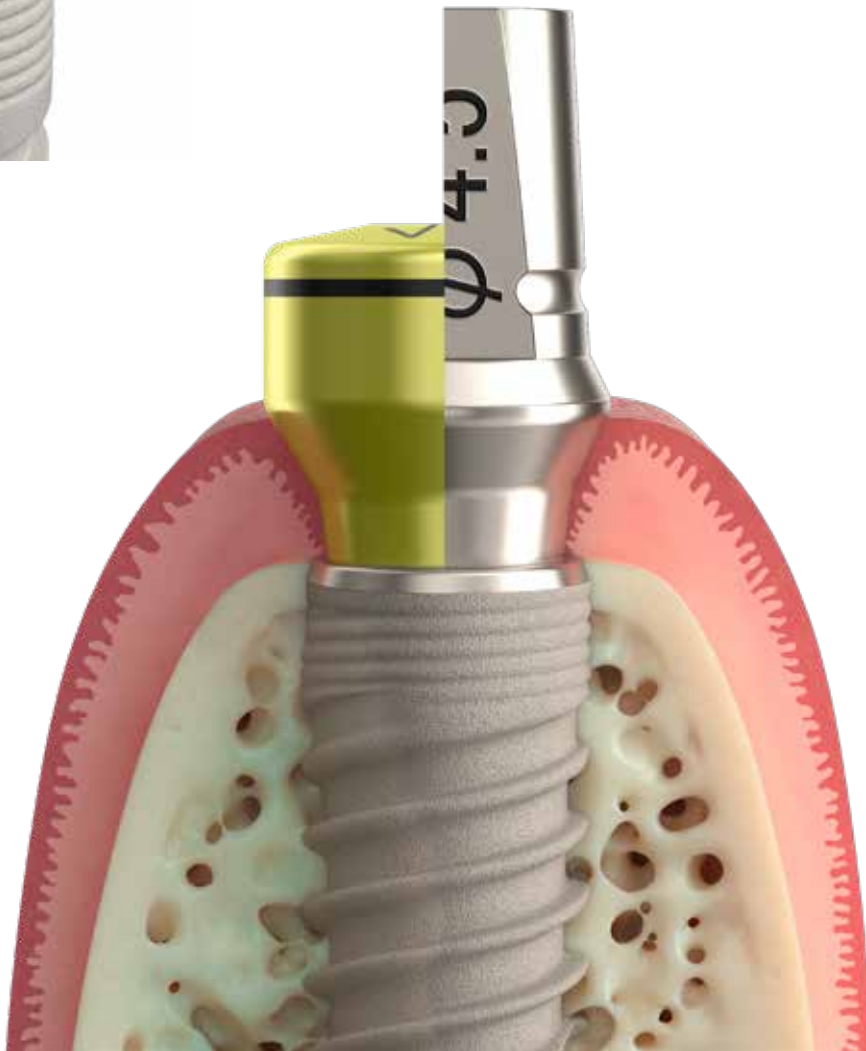




---

Sommario	Pagina
Riabilitazione implantare dell'intera arcata: un caso clinico del Dott. David Garcia Baeza, Spagna	5
Gestione dell'agenesia degli incisivi laterali con impianti i fattori chiave per ottenere un risultato eccellente del Dott. Miguel A Iglesia Puig, Spagna	15
La sfida della sostituzione di incisivi adiacenti Dr. Cyril Gaillard, Francia	22
Gestione di un caso complesso nell'area anteriore con gli impianti di Dr. David Garcia-Baeza, Spagna	29
Sostituzione di un dente singolo nella zona estetica: l'importanza della tecnica di preservazione dell'alveolo per ottenere un risultato finale duraturo Dott. Dr. Alex Dagba, Dott.ssa Romy Makhoul e Dott. Julien Mourlaas, Francia	33
Forma implantare e carico immediato: le soluzioni Aadv Dott. Matteo Basso e Dott. Arturo Dian, Italia	40
I fattori del design d'impianto che influiscono sulla longevità dell'osseointegrazione Valutazioni radiografiche del sistema di impianti Aadv dopo 10 anni di funzione clinica Dott. Miguel A Iglesia Puig, Spagna	46

---



# Riabilitazione implantare dell'intera arcata: un caso clinico

Dott. David Garcia Baeza, Spagna



*Il Dr. David Garcia-Baeza si è laureato in odontoiatria nel 2002 presso la European University of Madrid (EUM). Nel 2006 ha conseguito, sempre presso la EUM, la certificazione in riabilitazione implantologica e orale. Ora gestisce uno studio privato presso il centro CIMA a Madrid, Spagna, specializzato in odontoiatria riabilitativa, estetica e implantologia. È assistente presso il dipartimento di parodontologia della UEM e assistente presso il dipartimento di odontoiatria estetica dell'Università Complutense di Madrid. È membro di EAO (European Association of Osteointegration, associazione europea di osteointegrazione), SEPES (Società spagnola di odontoiatria protesica) e SEPA (Società spagnola di parodontologia). Ha pubblicato svariati articoli su riviste internazionali e ha tenuto numerose presentazioni, a livello sia nazionale che internazionale, su odontoiatria estetica e restaurativa.*

La perdita parziale o totale dei denti influisce non solo sull'estetica facciale ma anche su funzioni vitali quali la masticazione e la fonazione. In questo caso, un restauro su impianti è una buona alternativa alle classiche protesi mobili totali per pazienti edentuli.

L'uso degli impianti migliora notevolmente la ritenzione della protesi e la sua funzionalità, migliorando così la qualità di vita del paziente.

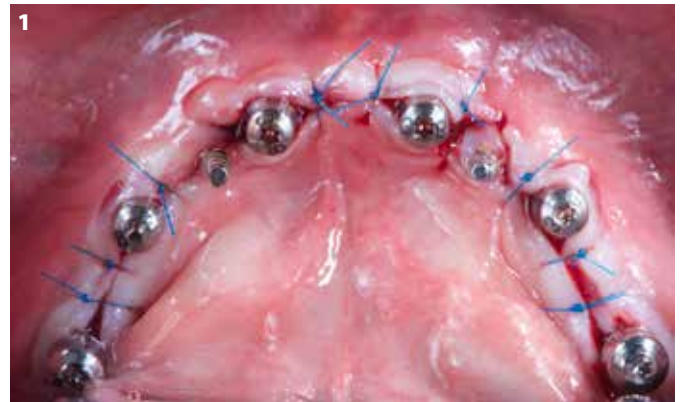I trattamenti protesici dell'arcata edentula con impianti si dividono in due categorie: restauri fissi e mobili<sup>1</sup>.

I fattori che determinano il tipo di restauro su impianti in un paziente edentulo sono la quantità di spazio dall'osso al piano oclusale (spazio protesico) e il supporto labiale. Quando lo spazio disponibile per la protesi è inferiore a 10 mm ed è presente un supporto labiale, è consigliabile optare per un restauro fisso in metallo-ceramica. Quando lo spazio protesico è superiore a 15 mm e non c'è supporto labiale a causa del riassorbimento osseo, si raccomanda un restauro con overdenture su impianti poiché fornisce il supporto labiale che non viene garantito dalle strutture ossee del paziente<sup>1</sup>. Il paziente potrà togliere l'overdenture per effettuarne la pulizia e la manutenzione, dato che lo spazio sottostante la protesi non è accessibile direttamente con la protesi in situ.

Tuttavia, quando lo spazio protesico è compreso tra 11 mm e 15 mm e le strutture ossee forniscono un sufficiente supporto labiale, si può prendere in considerazione l'ipotesi di una protesi ibrida.

Una protesi ibrida consiste in una struttura in metallo fuso coperto da acrilico che supporta i denti artificiali. Il design originale della protesi ibrida è stato sviluppato da ricercatori svedesi utilizzando il sistema implantare endosseo a due fasi sviluppato da Brånemark. La protesi era composta da una struttura in lega aurea collegata alle cappette degli impianti e su questo framework veniva fissata la protesi mobile convenzionale in resina acrilica tramite della resina acrilica<sup>2</sup>. Zarb *et al.* hanno descritto il trattamento di arcate totalmente edentule con grave riassorbimento osseo tramite protesi ibrida usando una struttura in metallo con protesi in acrilico in presenza di uno spazio protesico superiore a 15mm<sup>3</sup>.

Un adattamento scorretto tra le strutture in metallo e gli impianti può causare perdita ossea e ostacolare l'osteointegrazione e questo è un fattore decisivo dal punto di vista clinico. La letteratura concorda nell'affermare che è necessario



un adattamento passivo della protesi per la manutenzione e il successo a lungo termine del trattamento implantologico. Inoltre, in letteratura si è suggerito che un adattamento errato della struttura metallica può causare complicanze meccaniche e biologiche. Conseguenze quali la mobilizzazione della protesi e delle viti degli abutment e perfino la frattura di diversi componenti del sistema sono stati attribuiti alla mancanza di supporto e al maladattamento della protesi.

Un paziente di 68 anni ci ha consultato in merito alla sua protesi mobile totale superiore a supporto mucoso con la quale si trovava relativamente a suo agio e ai suoi denti naturali presenti sull'arcata inferiore. Tuttavia, i denti naturali erano affetti da malattia parodontale molto avanzata con perdita di attacco superiore all'80%. Questi denti presentavano una mobilità di Classe II e III e pertanto la masticazione risultava molto difficile.

Il piano di trattamento proposto al paziente consisteva nell'estrarre i denti inferiori e riabilitare l'arcata inferiore con impianti e una protesi fissa per mantenere il medesimo confort che il paziente aveva con i suoi denti naturali, mentre per l'arcata superiore il piano prevedeva la sostituzione della protesi mobile totale.

Solitamente, quando si estraggono tutti i denti da un'arcata e si posiziona immediatamente il restauro, il paziente ha





**Fig. 3:** Proiezione frontale. Sorriso del paziente

problemi di adattamento, soprattutto quando si tratta dell'arcata inferiore. Per aiutare il paziente durante il periodo di guarigione e osteointegrazione degli impianti, abbiamo inserito due impianti provvisori.

Una volta che i siti di estrazione sono guariti, sono stati inseriti 6 impianti AadvA conici regolari (Tapered Regular Implants) da 4x10 mm in corrispondenza dei molari, dei primi premolari e degli incisivi anteriori. La qualità e la quantità di osso erano buone e, una volta trascorso il tempo previsto per l'osteointegrazione, sono stati inseriti i monconi di guarigione. In questo caso abbiamo usato monconi di due diametri: il diametro più piccolo (moncone SR 3,8 x 2 mm) per le aree degli incisivi e dei premolari dove c'è meno tessuto gengivale inserito e il diametro più grosso (moncone SR Abutment 4,3 x 2 mm) nell'area posteriore.

A questa seconda fase è seguito un periodo di attesa per permettere ai tessuti di guarire prima di passare alla fase protesica. È stata rilevata un'impronta con la tecnica a cucchiaio chiuso, che è molto semplice ma non permette di ottenere una replica esatta. Questa impronta è stata utilizzata per realizzare un portaimpronta rigido in metallo fissato con del gesso a un solo impianto.

Una volta posizionato in bocca, sono state utilizzate le cappette con portaimpronta aperto che sono state splintate sulla struttura con una speciale miscela di gesso. Una volta

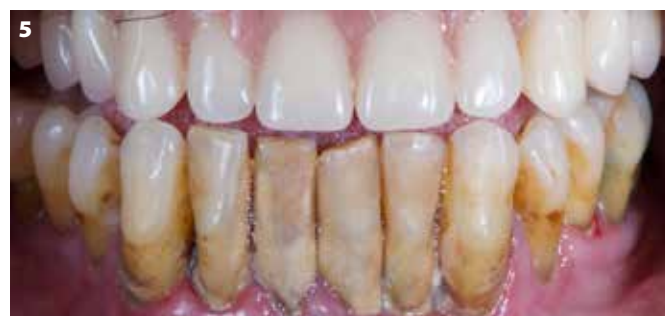

**Fig. 4:** Proiezione frontale. Situazione iniziale del paziente.

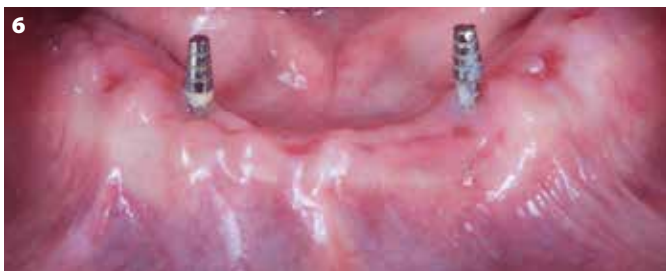che il gesso si è indurito, tutto è stato registrato con una pasta per impronte in vinilpolisilossano. Questa tecnica permette di ottenere un modello master molto accurato così da garantire un eccellente adattamento.

Dopo aver ultimato il modello finale con i diversi analoghi, è iniziata la pianificazione. In primo luogo, abbiamo analizzato la vecchia protesi mobile totale sull'arcata superiore. In casi come questo, è molto utile eseguire un'analisi laterale. Abbiamo posizionato una striscia di piombo stretta sull'incisivo centrale superiore e inferiore prima di scattare le fotografie e fare le lastre. Questa striscia è servita come riferimento per il rapporto tra la posizione dei denti anteriori e l'osso.

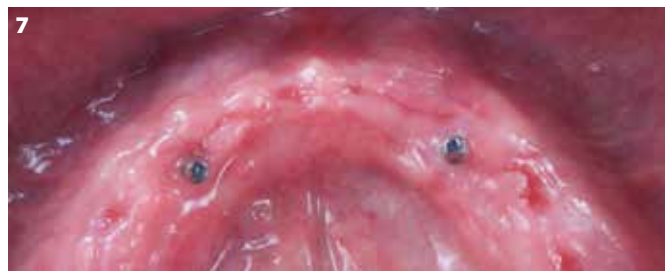Con le lastre laterali si riesce a vedere il posizionamento dei monconi provvisori, cosa molto importante dato che tutte



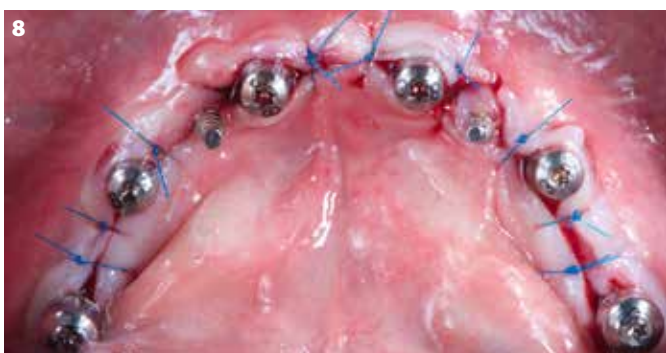
**Fig. 5:** Situazione iniziale. Immagina intra-orale.



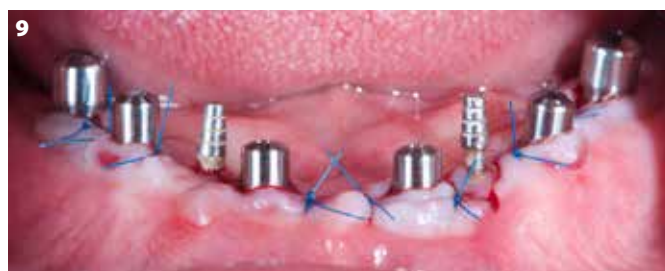**Fig. 6:** Dopo le estrazioni. Proiezione frontale.



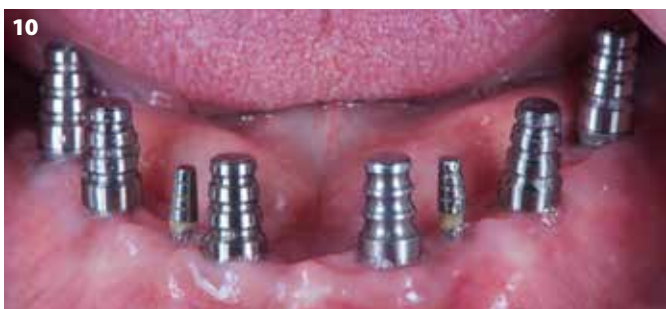**Fig. 7:** Dopo le estrazioni. Proiezione occlusale.



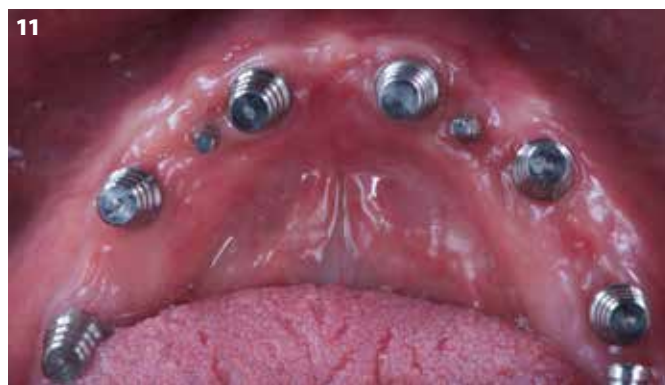**Fig. 8:** Monconi di guarigione. Proiezione occlusale.



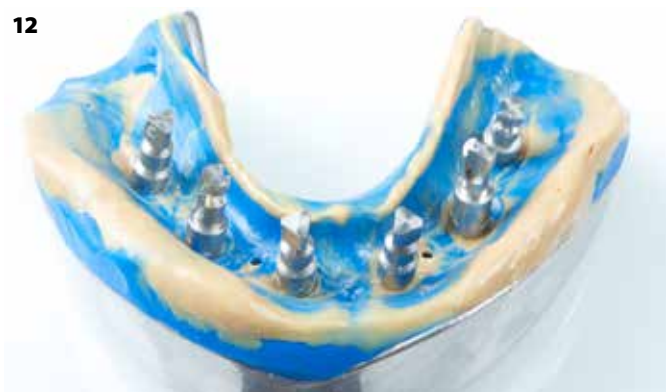
**Fig. 9:** Monconi di guarigione. Proiezione frontale.



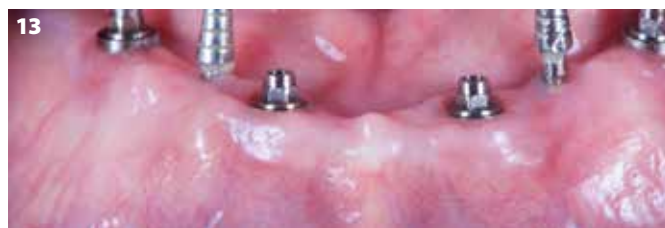**Fig. 10:** Impronta con la tecnica a cucchiaio.



**Fig. 11:** Impronta con la tecnica a cucchiaio. Proiezione occlusale.



**Fig. 12:** Impronta preliminare.



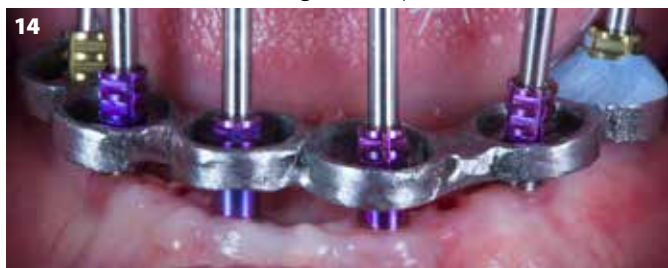**Fig. 13:** Monconi SR a livello gengivale.



le manipolazioni dettate dai diversi test da effettuare verranno eseguite lontano dalla testa dell'impianto. Una volta determinati il punto di fulcro e l'inclinazione dell'incisivo superiore per il supporto del labbro, abbiamo potuto iniziare a progettare la riabilitazione dell'arcata superiore, determinando un nuovo piano oclusale e una nuova posizione degli incisivi.

Il piano Fox ci ha aiutato a ottenere il piano corretto e abbiamo usato l'arco Kois Bow come riferimento cranio-mascellare.

Dopo aver posto i modelli sull'articolatore e averli adattati in base ai parametri del paziente, l'odontotecnico ha realizzato una ceratura diagnostica per entrambe le arcate



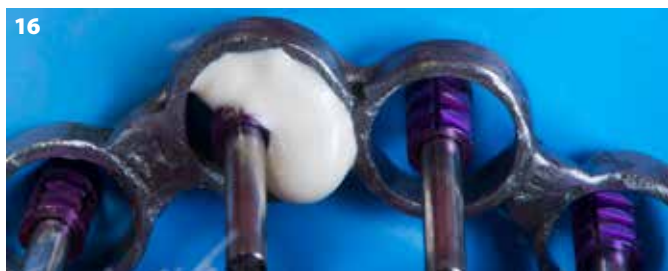**Fig. 14:** Impronta con portaimpronta rigido in metallo.

in modo da poter valutare l'adattamento corretto oltre all'occlusione del paziente e agli aspetti estetici. Come si vede dalle immagini, l'arcata superiore era più stretta di quella inferiore perché il paziente aveva perso i denti molto tempo prima, il che significa che per ottenere un corretto funzionamento della protesi superiore totale durante la masticazione, i settori posteriori dovevano essere posizionati in crossbite. In questo modo, la forza agisce sulla cresta di osso alveolare in fase masticatoria senza causare spostamenti della protesi.

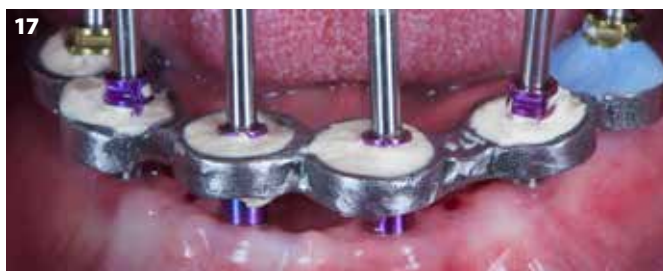Dopo aver verificato che tutto funzionasse adeguatamente, si è proceduto con la costruzione della struttura metallica in base al design della ceratura diagnostica. La struttura è



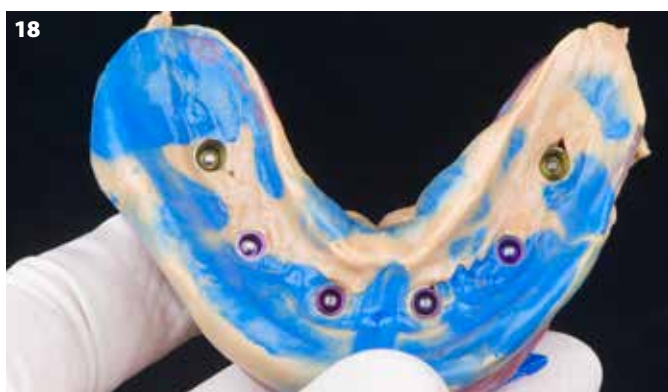**Fig. 15:** Impronta con portaimpronta rigido in metallo con diga di gomma.



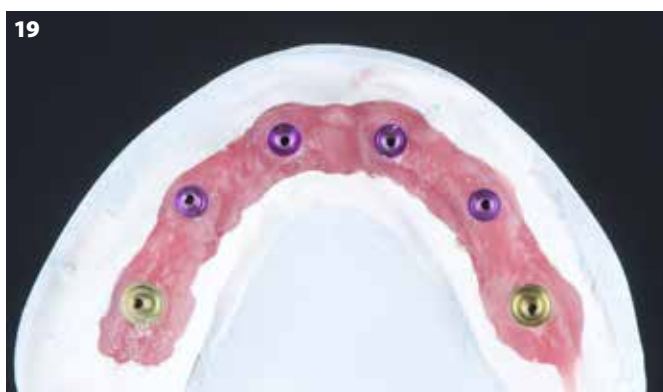**Fig. 16:** Fissaggio con il gesso.



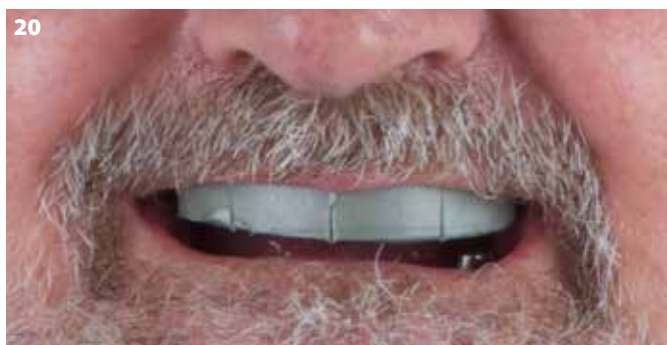**Fig. 17:** Primo passaggio. Impronta finale.



**Fig. 18:** Impronta finale.



**Fig. 19:** Modello master.



**Fig. 20:** Verifica sulla cera. Parametri del sorriso.



**Fig. 21:** Test del piano di Fox.

stata controllata nuovamente con i denti in posizione come ultima conferma prima di procedere con la realizzazione del manufatto finale.

A quel punto, abbiamo effettuato la conferma delle modifiche effettuate usando la striscia di piombo e la conferma dell'occlusione.



**Fig. 22:** Posizionamento sull'articolatore Panadent.

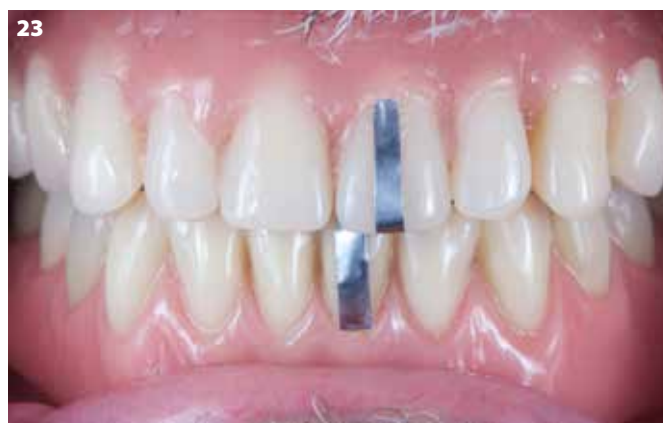Quello è stato il momento in cui sono state realizzate le protesi definitive: quella superiore è stata fatta più larga possibile nell'area posteriore in modo da ottenere la massima stabilità, mentre quella inferiore è stata posizionata sugli impianti. Quest'ultima è stata inserita in bocca per poi eseguire piccole rettifiche per correggere i piccoli disallineamenti che normalmente si verificano durante la fase di costruzione.

Il trattamento di un paziente completamente edentulo con una riabilitazione orale su impianti inizia discutendo delle aspettative del paziente rispetto al trattamento ed eseguendo un esame accurato intra ed extra-orale seguendo un flusso di lavoro sistematico per facilitare la diagnosi. Questo include lo studio delle fotografie e delle lastre, che negli ultimi tempi hanno registrato evoluzioni notevoli, l'analisi dei modelli su un articolatore semi-regolabile e l'attuazione di un protocollo per scegliere la corretta riabilitazione protesica su impianti con la scelta di utilizzare overdenture, protesi ibride o protesi fisse.

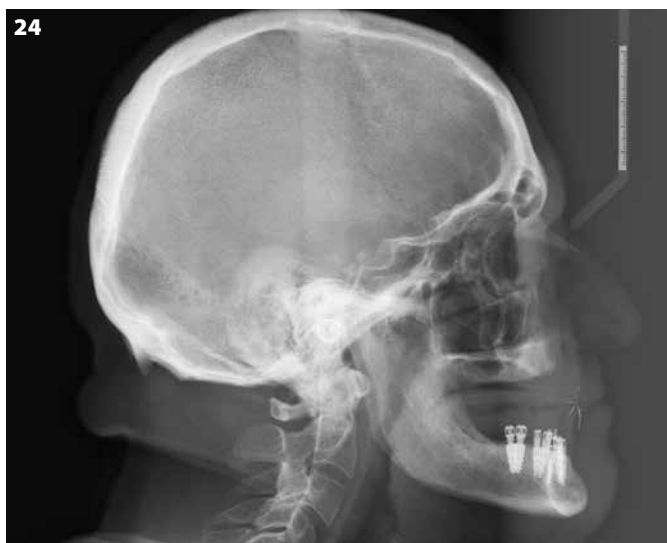Le protesi ibride su impianti possono essere un'alternativa di trattamento quando un restauro fisso in metallo-ceramica non soddisfa le esigenze del paziente dal punto di vista dell'estetica, della fonetica, della corretta igiene orale e del confort orale<sup>11,12</sup>.

Brida et al. hanno proposto un sistema di classificazione dei pazienti edentuli per le protesi fisse su impianti, suddividendoli in quattro tipologie basate sui seguenti fattori:

- a) entità della perdita tissutale
- b) posizione dei denti anteriori rispetto alla posizione della cresta residua
- c) supporto labiale



**Fig. 23:** Striscia in piombo sulla vecchia protesi mobile per la valutazione alla lastra.

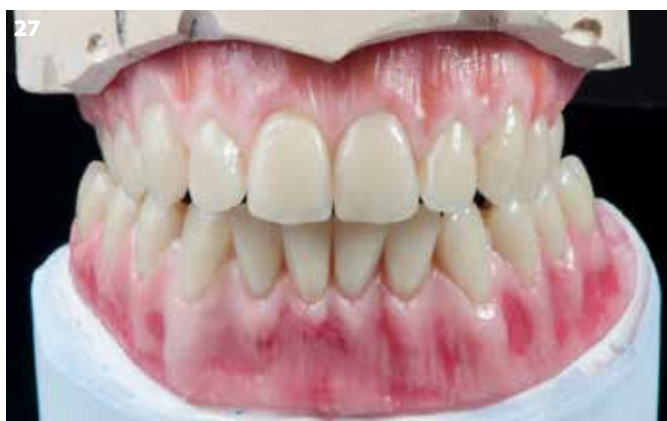

**Fig. 24:** Lastra in proiezione laterale.

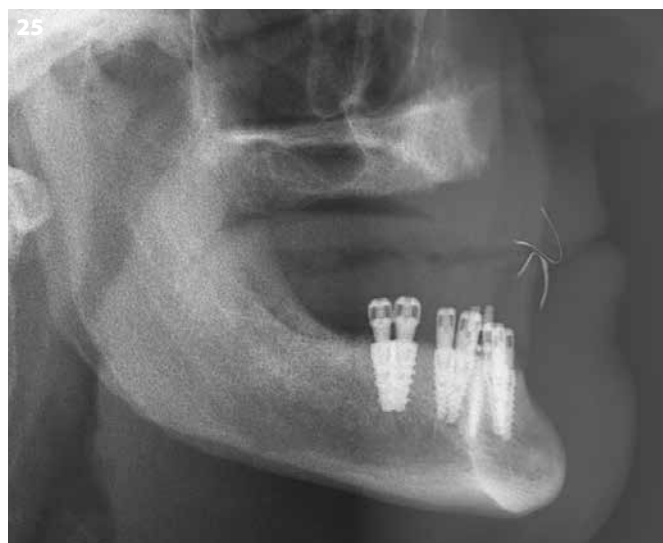
- d) linea del sorriso
- e) necessità di materiale protesico per il colore gengivale (acrilico rosa)

La Classe I include pazienti che necessitano di materiale protesico gengivale, ad esempio dell'acrilico rosa, per ottenere proporzioni dentali estetiche e un contorno protesico ottimale, fornendo un supporto labiale adeguato. La Classe II comprende pazienti che necessitano di acrilico rosa solamente per ottenere proporzioni dentali estetiche e per il contorno protesico, mentre il supporto labiale non è un problema dato che la differenza di proiezione labiale con o senza protesi in generale è insignificante.

La Classe III comprende pazienti che non necessitano di materiale protesico rosa.



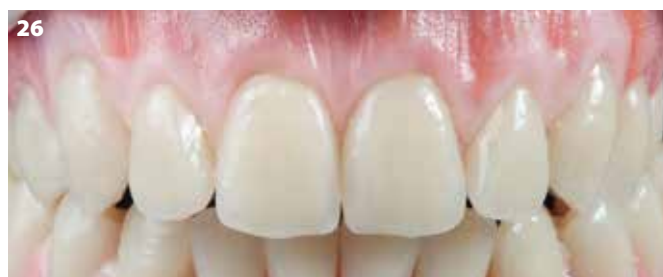**Fig. 27:** Prova sulla ceratura, proiezione frontale.



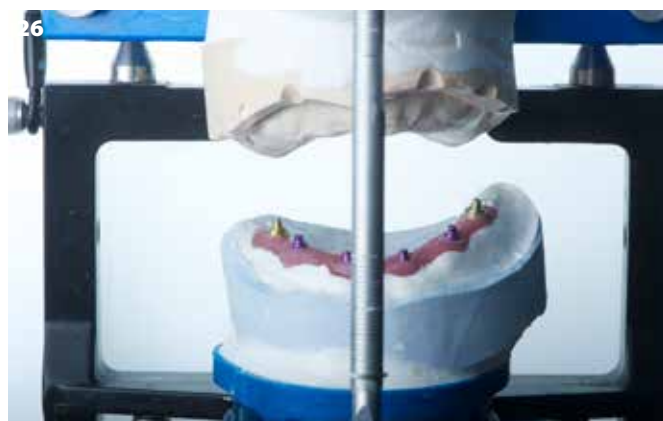**Fig. 25:** Primo piano. Lastra in proiezione laterale.

La Classe IV comprende pazienti che necessitano di acrilico rosa oppure no a seconda del risultato ottenuto dopo l'intervento chirurgico<sup>10</sup>.

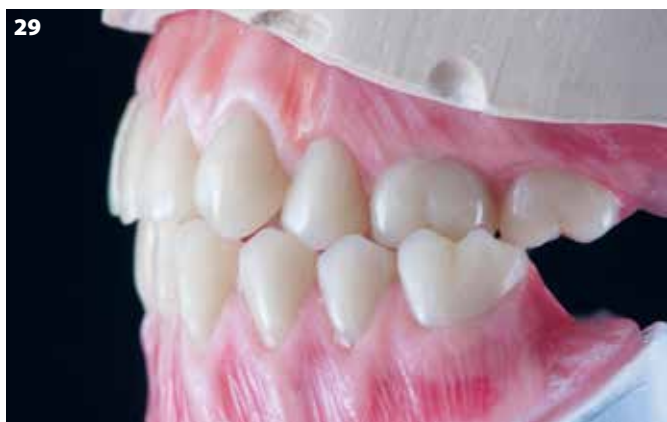Il nostro paziente rientrava nella Classe II.



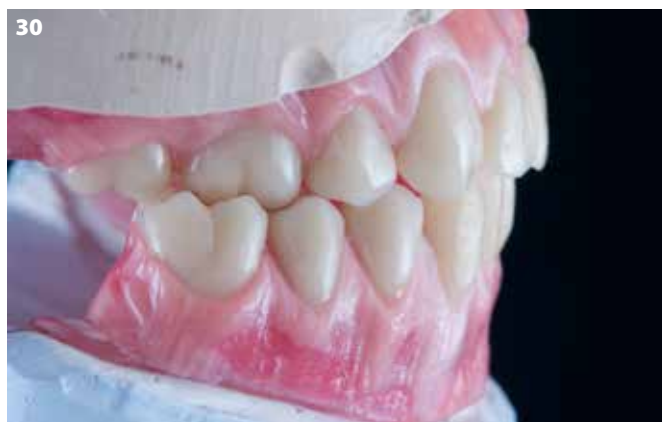**Fig. 26:** Prova sulla ceratura.



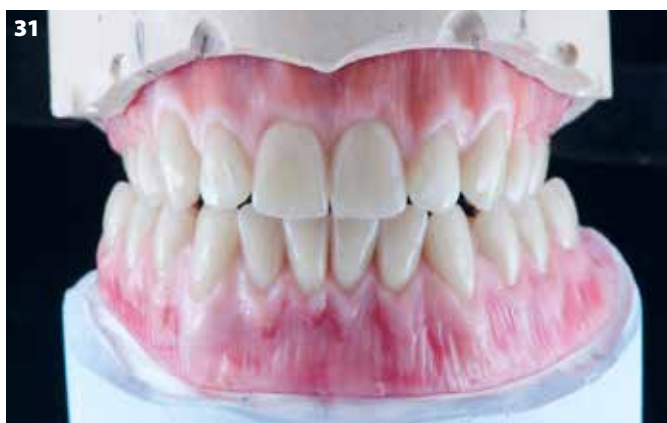**Fig. 28:** Modelli nella posizione finale.



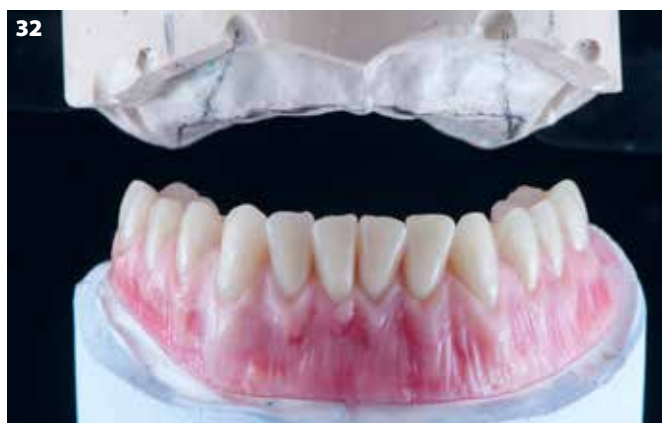**Fig. 29:** Prova sulla ceratura, immagine da sinistra.



**Fig. 30:** Prova sulla ceratura, immagine da destra.



**Fig. 31:** Prova sulla ceratura, immagine frontale.



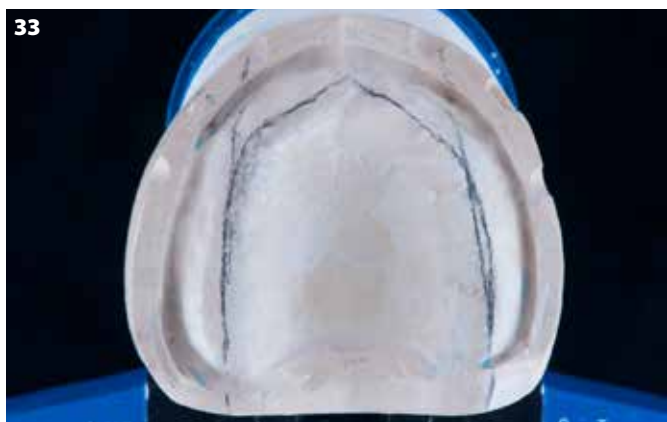
**Fig. 32:** Modello sull'articolatore. Design dell'arcata inferiore.

La realizzazione di protesi ibride in pazienti con spazio interocclusale adeguato offre al dentista diversi vantaggi relativamente all'aspetto estetico, tra cui la sostituzione e la riduzione del supporto di tessuto molle nella massa di sottostruttura metallica e nell'altezza delle corone rispetto alle protesi in porcellana con supporto in metallo. Oltre a questi vantaggi estetici, le protesi ibride fungono da ammortizzatori, riducendo le forze di carico sugli impianti<sup>13</sup>.

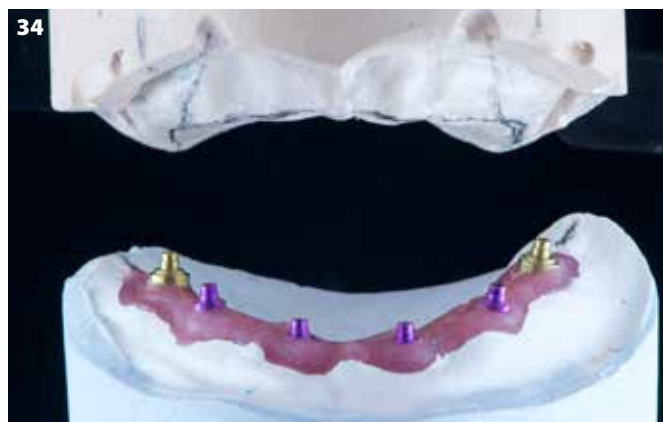Il tasso di successo delle protesi ibride su impianti è elevato, come dimostra una review sistematica pubblicata nel 2014 comprensiva di 18 studi di valutazione, secondo la quale i tassi di sopravvivenza sono elevati (su un periodo compreso tra 5 a 10 anni) e spaziano dal 93,3% al 100% nel caso delle protesi e dall'87,9% al 100% nel caso degli impianti<sup>14</sup>.

In uno studio retrospettivo che ha valutato le principali complicanze a seguito di riabilitazioni con protesi ibride su impianti si è osservato che la complicanza principale era la

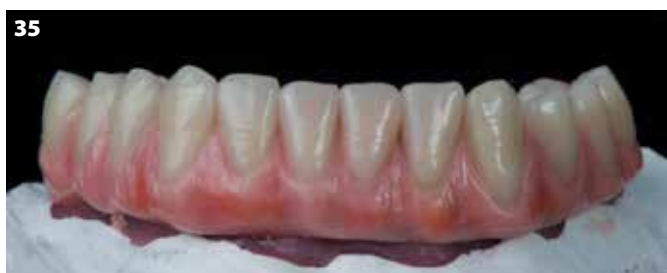mucosite (24% dei casi), seguita da problemi relativi alle viti protesiche (13,7% dei casi) tra cui, ad esempio, l'usura o la perdita della filettatura, e con la medesima frequenza (13,7%) la frattura dei denti della protesi o il distacco della protesi. Questi problemi erano dovuti a un'errata registrazione della dimensione verticale, a un'occlusione inadeguata o all'assenza di un adattamento passivo della struttura metallica. Un altro problema riscontrato è stato quello dell'accesso ai fori di ingresso delle viti protesiche (7,8%)<sup>15</sup>. Il restauro ibrido sull'arcata inferiore rappresenta una buona opzione per la riabilitazione di mascelle edentule e dovrebbe essere preso in considerazione come opzione di trattamento quando si valutano i pazienti in quanto questa soluzione offre estetica, funzionalità e propriocezione migliori. Inoltre, questi restauri sono facili da pulire, richiedono meno manutenzione protesica, possono essere rimossi in qualunque momento ed essere riparati a costi molto ridotti.



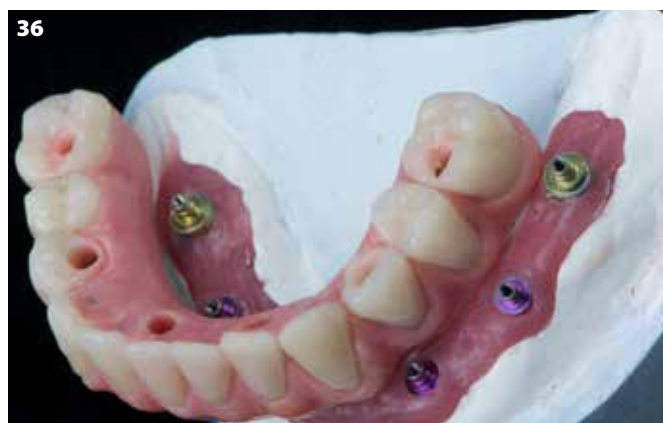**Fig. 33:** Arcata superiore.



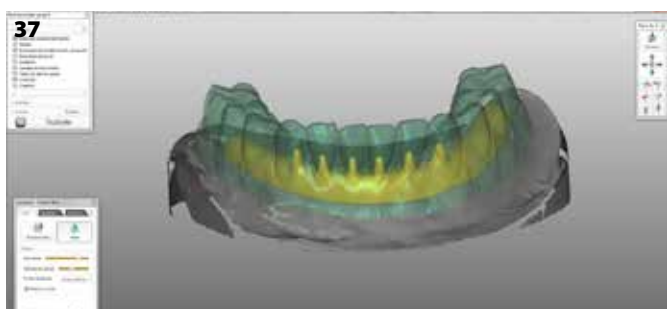
**Fig. 34:** Modello sull'articolatore.



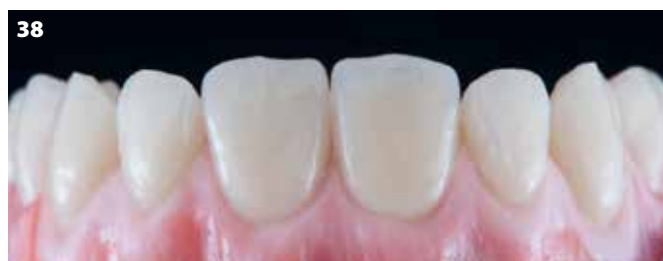**Fig. 35:** Test finale sulla ceratura. Proiezione frontale.



**Fig. 36:** Test finale sulla ceratura.



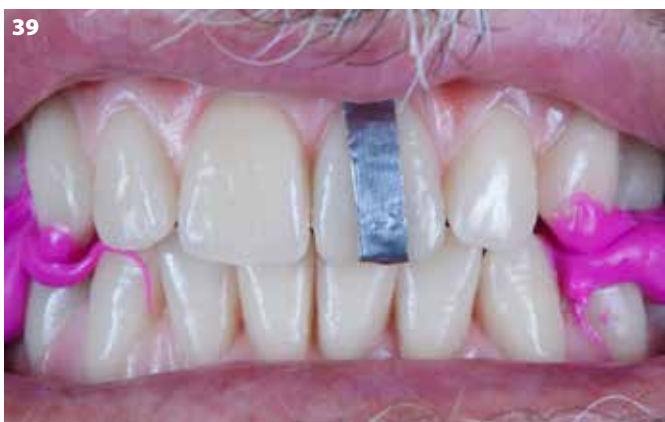**Fig. 37:** Software Aadv. Progettazione della struttura.



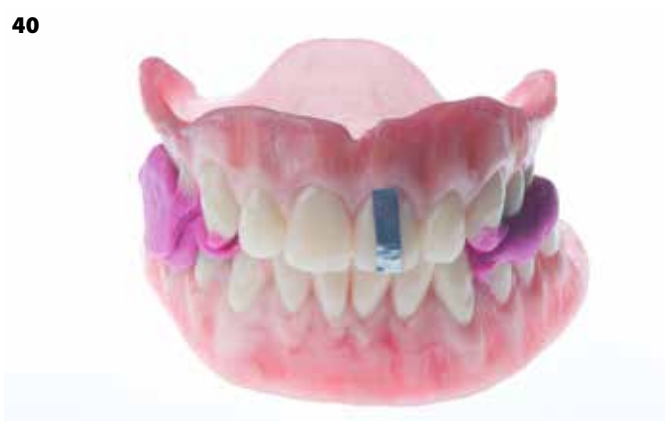**Fig. 38:** Proiezione frontale, test finale.

## Bibliografia

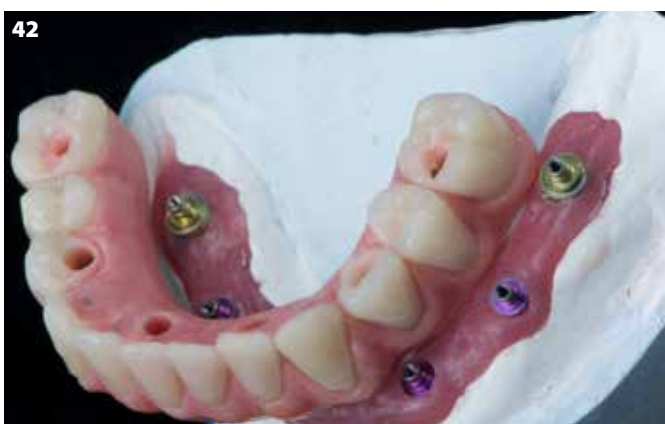1. Misch CE. Contemporary implant dentistry. 3ra. Edición. St. Louis, Missouri: Mosby Elsevier, 2008.
2. Gonzales J. The evolution of dental materials for hybrid prosthesis. Open Dent J, 2014; 8: 85-94.
3. Zarb GA. The longitudinal clinical efficacy of osseointegrated implants a 3 year report, Int J Oral Maxillofac Surg, 1987; 2: 91-100.
4. Cobb G, Metcalf M, Parsell D. An alternative treatment method for a fixed-detachable prosthesis. A clinical report. J Prosth Dent, 2003; 89 (3): 239-243.
5. Shibli JA, Piatelli A, Lezzi G. Effect of smoking on early bone healing around oxidized surfaces: a prospective, controlled study in humans jaw. J Periodontol, 2010; 81: 575-583.
6. Bain C, Moy P. The association between the failure of dental implants and smoking. Int J Oral Maxillofac Implants, 1993; 8: 609-615.
7. Grunder U, Gaberthuel T, Boitel N. Evaluating the clinical performance of the osseotite implant: Defining prosthetic predictability. Compend Contin Educ Dent, 1999; 20: 628-640.



**Fig. 39:** Verifica con la striscia di piombo per il nuovo design, situazione intra-orale.

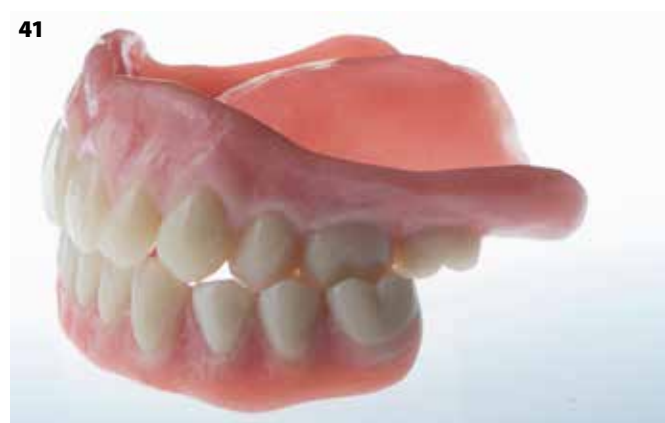

**Fig. 40:** Verifica con la striscia di piombo per il nuovo design.

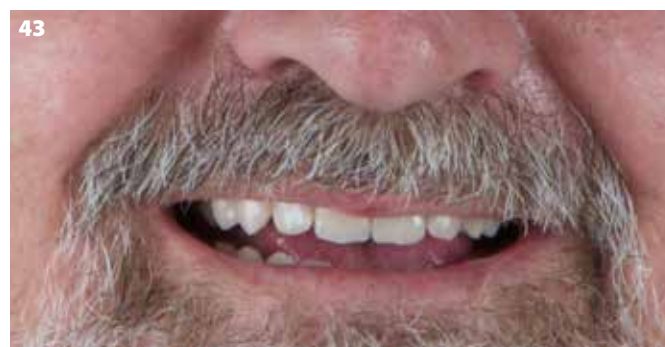

**Fig. 42:** Restauri finali, proiezione frontale.

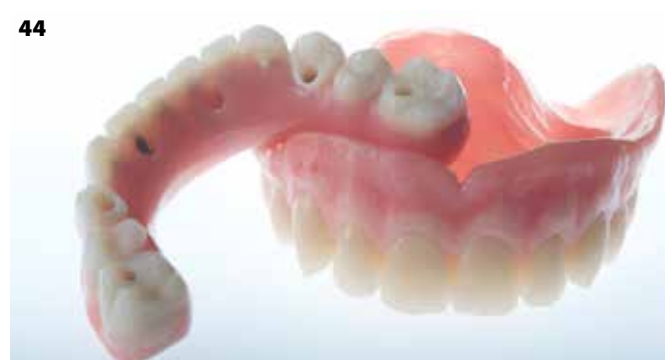8. Bain C. Long-term satisfaction in dental implant patients. Toronto: 16th Scientific Meeting Academy of Osseointegration, 2001.
9. Balarezo JA. Prótesis sobreimplantes en el edéntulo total: Planificación y elaboración. Lima, Perú: Editorial Savia, 2014.
10. Brida A, Agar J. A classification system of patients for esthetic fixed implant-supported prostheses in the edentulous maxilla. *Compend Contin Educ Dent*, 2010; 31(5): 366-8.
11. Tarnow DP, Emrtaiz S, Classi A. Immediate loading of threaded implants at stage 1 surgery in edentulous arches: Ten consecutive case reports with 1- to 5-year data. *Int J Oral Maxillofac Implants*, 1997; 12(3): 319-2.



**Fig. 41:** Restauri finali, proiezione laterale.



**Fig. 43:** Immagine del sorriso finale.



**Fig. 44:** Restauri finali.

# Gestione dell'agenesia degli incisivi laterali con impianti

## i fattori chiave per ottenere un risultato eccellente

del Dott. Miguel A Iglesia Puig, Spagna



*Il Dott. Miguel A Iglesia Puig è titolare di uno studio in cui lavora a tempo pieno a Saragozza, Spagna. Ha un'esperienza di oltre 23 anni in implantologia e odontoiatria generale e ha più di 8 anni di esperienza clinica con il Sistema Implantare Aadv di GC. Si è laureato in odontoiatria, si è specializzato in implantologia e ha ottenuto il dottorato presso l'Università dei Paesi Baschi a Bilbao (Spagna). Il Dott. Iglesia ha scritto più di 40 articoli scientifici e 4 capitoli di libri di testo. Nel 2001 ha ricevuto il Premio dell'anno della Società Spagnola di Odontoiatria Protesica per lo studio di ricerca più originale. Il Dott. Iglesia è membro del Consiglio Scientifico dell'Associazione Dentale di Aragona, partecipa al Comitato Editoriale e ai team di "peer review" di diverse pubblicazioni internazionali nel settore dentale. Dal 2010 è referee e consulente esterno di The International Journal of Oral and Maxillofacial Implants.*

L'agenesia è un'anomalia frequente con una prevalenza del 5,5% nei denti permanenti esclusi i terzi molari<sup>1</sup>. Gli incisivi laterali superiori sono tra i denti più colpiti da agenesia.

Oltre all'aspetto sgradevole, i pazienti con denti mancanti nella zona anteriore possono soffrire di malocclusione, danni parodontali, insufficiente crescita dell'osso alveolare, ridotta capacità masticatoria e altri problemi<sup>2</sup>.

Attualmente il restauro su impianto di singoli denti nella zona estetica è un'opzione di trattamento ben documentata e dall'esito prevedibile indicata per sostituire un singolo dente mancante in questa zona<sup>3</sup>.

I casi di agenesia dei denti anteriori sono complessi e richiedono un'attenta valutazione di numerosi aspetti specifici. Solitamente i pazienti necessitano di un trattamento ortodontico per correggere la malocclusione causata da questa situazione. È fondamentale fare una diagnosi corretta e meticolosa per decidere se il piano di trattamento debba

comprendere la chiusura di spazi e la sostituzione dei canini<sup>4</sup> oppure l'apertura di spazi per creare una larghezza sufficiente per il restauro<sup>5</sup>.

Anche gli aspetti biologici sono molto importanti. Solitamente l'osso presente è di quantità e qualità scarse ed entrambi i fattori devono essere migliorati e corretti nella fase chirurgica.

Inoltre, è importante considerare tutte le problematiche di un caso estetico quando si eseguono restauri in casi di agenesia: linea del sorriso, forma e dimensioni dei denti adiacenti, volume dei tessuti molli, biotipo parodontale, necessità di provvisorizzazione, importanza del design del lembo e tecnica chirurgica, materiali estetici... sempre con un'ottica globale incentrata sulla salute, la funzionalità e il sorriso del paziente.

Il caso che viene presentato in questo articolo contempla tutti questi aspetti usando l'Aadva Implant System (GC Tech) e il moncone in zirconio fresato (GC Tech Milling Centre, Lovanio, Belgio) ricoperto con la ceramica Initial (GC) ed evidenzia l'importanza di una corretta diagnosi, di un approccio chirurgico attento e mini-invasivo e di un'accurata scelta dei materiali.

## DESCRIZIONE DEL CASO

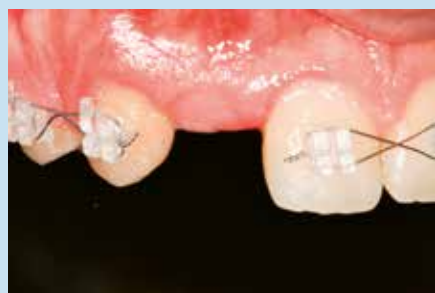Un paziente di 29 anni si è presentato in studio con agenesia dell'incisivo laterale superiore destro. Gli ortodontisti hanno deciso di aprire lo spazio per sostituire il dente mancante e quando gli spazi mesio-distale e inter-occlusale sono risultati adeguati per la sostituzione (Figure 1-2), il paziente è stato mandato da noi.

Dopo l'esame clinico e radiografico (CBCT e periapicale) e la valutazione diagnostica (compresi i modelli), è stato

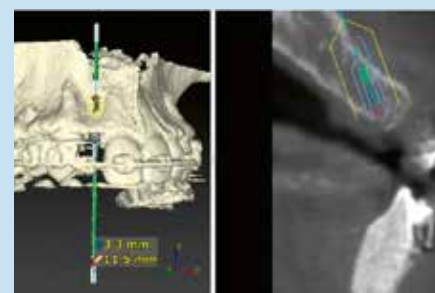
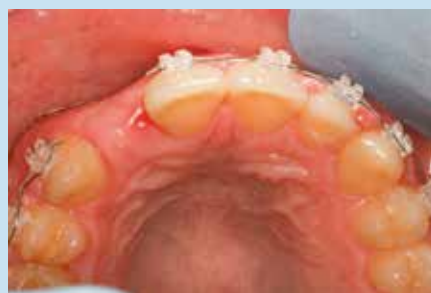redatto il piano terapeutico che comprendeva il posizionamento di un impianto di diametro ridotto a carico differito, un restauro provvisorio su impianto dopo il secondo tempo chirurgico e una corona singola definitiva estetica su impianto fissato a vite privo di metallo. La diagnosi eseguita alla CBCT ha indicato la presenza di osso sufficiente nella parte coronale del futuro impianto ma ha rilevato una concavità nella zona centrale e apicale del piatto vestibolare (Figura 3). Il paziente aveva una linea del sorriso bassa e un biotipo parodontale spesso.

La chirurgia implantare è partita con un'incisione crestale leggermente deviata in direzione palatale e ha incluso un percorso intrasulcolare nella parte distale del centrale superiore destro e mesiale del canino superiore destro, evitando incisioni verticali di rilascio.

L'osso è stato preparato con cura con una sequenza di fresatura adattata alla quantità e qualità dell'osso, con una tecnica senza irrigazione e a



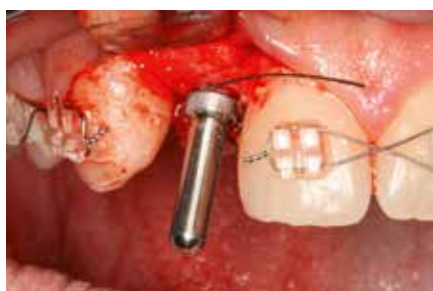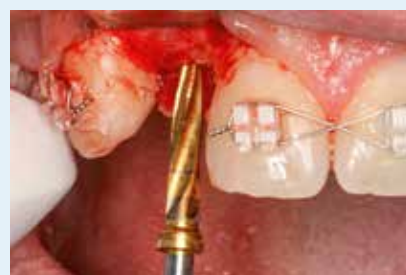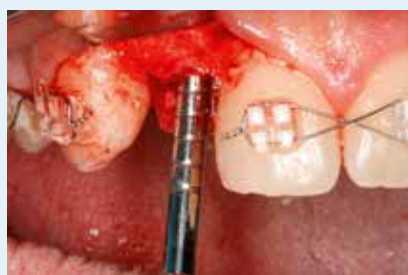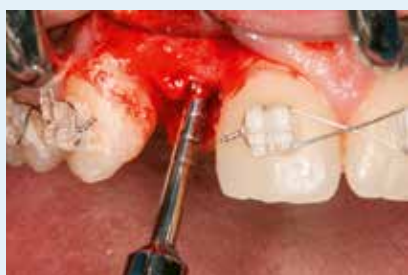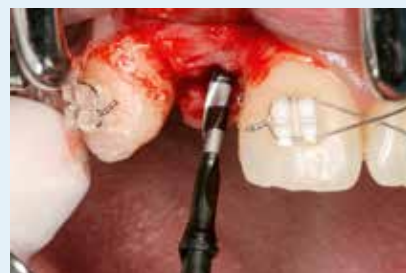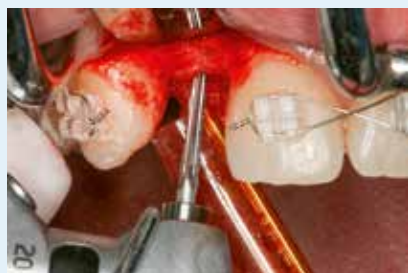**Figuras 1-2.** Proiezioni frontale e oclusale nel pre-operatorio. Agenesia dell'incisivo laterale superiore destro.



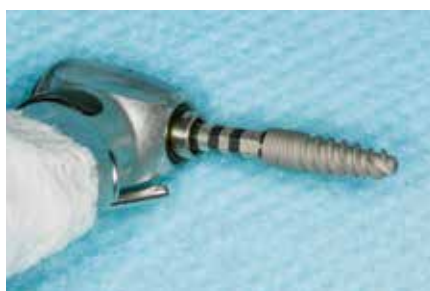**Figura 3.** CBCT: Osso sufficiente nella porzione coronale e concavità nella parte centrale e apicale.



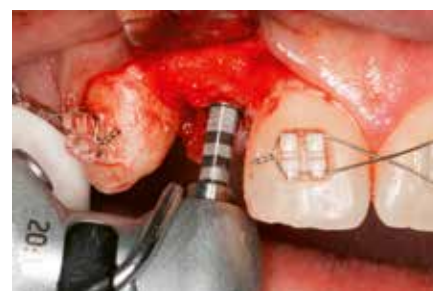**Figura 4.** Sequenza di fresatura:  
a) Fresa iniziale; b) Fresa a spirale da 2 mm con lunghezza fino a 7 mm; c) Osteotomo da 2 mm fino alla lunghezza utile; d) Osteotomo da 3 mm fino alla lunghezza utile; e) Fresa per impianti conici stretta, fino a 12 mm.



**Figura 5.** Controllo della posizione tridimensionale del futuro impianto.



**Figura 6.** Impianto conico stretto Aadvia.

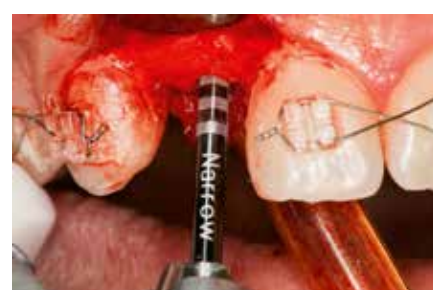

**Figura 7.** Inserimento dell'impianto.

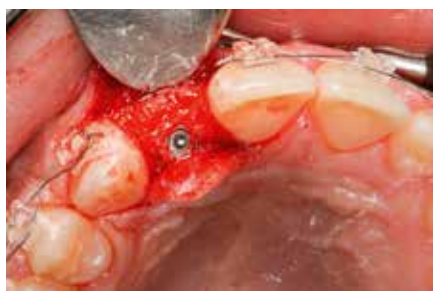bassa velocità (50 giri al minuto) che prevedeva anche l'uso di osteotomi manuali tra i vari impieghi delle frese (Figura 4). L'obiettivo dell'uso degli osteotomi era quello di preservare il più possibile l'osso a bassa densità, compattarlo ed espandere la cresta vestibolare nella parte centrale e apicale<sup>6</sup>.

Il sito di impianto è stato leggermente sottopreparato per garantire un'elevata stabilità dell'impianto, evitando di svasare eccessivamente per ingaggiare la massima quantità possibile di osso della cresta e per evitare di danneggiare

l'osso corticale. Una volta preparato l'osso e una volta che la posizione tridimensionale del futuro impianto è stata controllata con un indicatore di direzione e profondità (Figure 5), è stato posizionato un impianto in titanio di grado 5 a superficie ruvida (impianto conico stretto da 12 mm, GC Implant Aadvia) (Figura 6) secondo il piano di trattamento, con una forza di torsione di 35 N (Figura 7). Si è raggiunta la posizione apico-coronale adeguata, la si è confermata con una chiave dinamometrica a inserimento manuale (Figura 8), lasciando quanta più

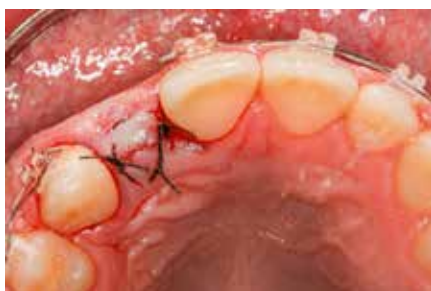

**Figura 8.** Adattamento della posizione in profondità dell'impianto con una chiave dinamometrica a inserimento manuale: a livello apicale ci sono 3 mm di spazio tra la piattaforma dell'impianto e la giunzione smalto-cementizia dei denti adiacenti.

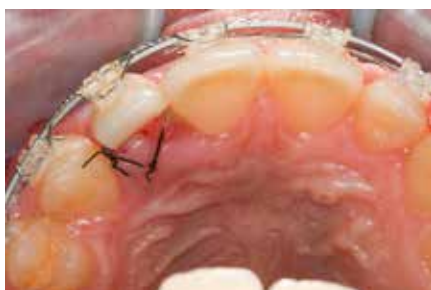
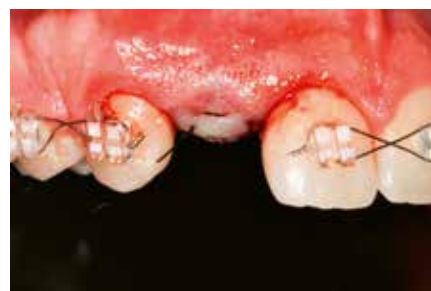
**Figura 9.** Proiezione occlusale dell’impianto inserito. La larghezza dell’osso vestibolare è di 2,5 mm, elemento importante per la stabilità a lungo termine dei tessuti peri-implantari.

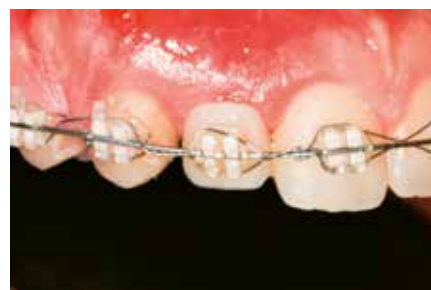larghezza possibile nel piatto vestibolare (Figura 9). Dopo aver suturato (Figura 10), è stato fissato un dente in resina acrilica al filo ortodontico come provvisorio.



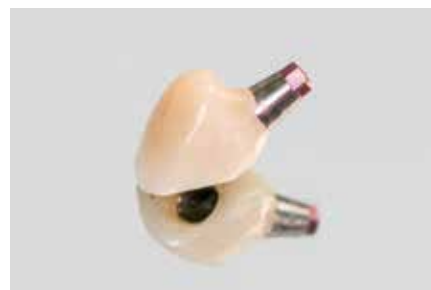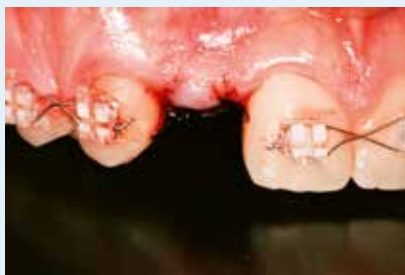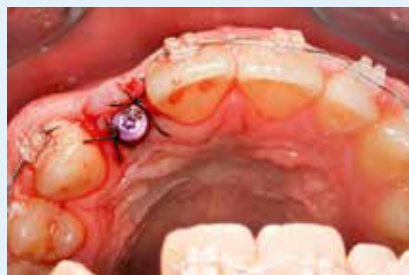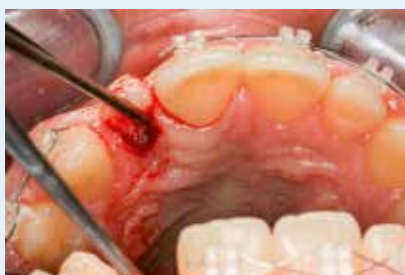**Figura 10.** Suture di chiusura della ferita. a) Proiezione occlusale; b) Proiezione vestibolare



**Figura 11.** A una settimana dall’intervento. a) Proiezione occlusale; b) Proiezione vestibolare



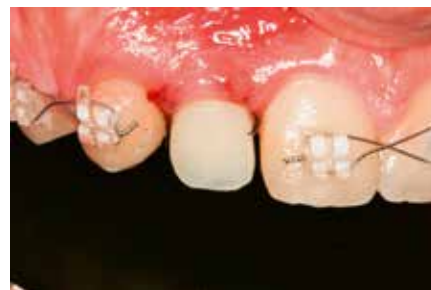**Figura 12.** Secondo tempo chirurgico con approccio mini-invasivo. a) Incisione; b) Proiezione occlusale con moncone di guarigione; c) Proiezione vestibolare.



**Figuras 13.** Corona provvisoria in acrilico fissata a vite. Profilo di emergenza a forma concava.

Dopo la guarigione e un periodo di osseointegrazione tranquillo (Figura 11), l’impianto è stato scoperto con una incisione mini-invasiva (Figura 12) e il giorno successivo sull’impianto è stato fissato un provvisorio a vite in

acrilico (Provi Abutment Hexed Narrow, GC Implant Aadv; Figura 13). Il profilo di emergenza subgengivale era di forma concava per permettere al tessuto molle di adattarsi senza pressione (Figura 14).



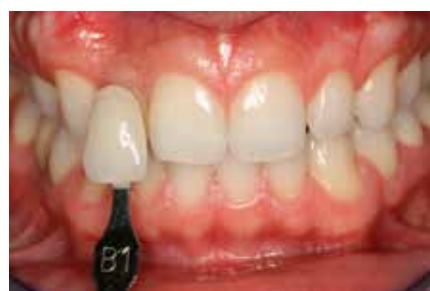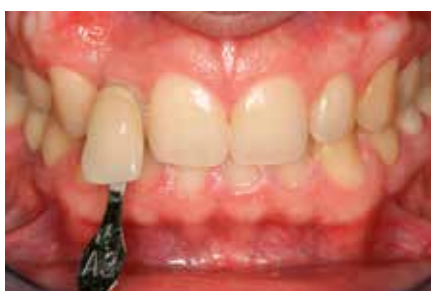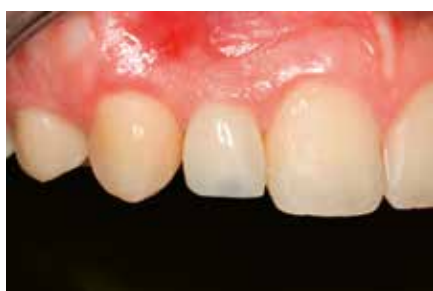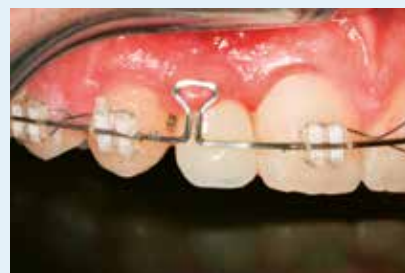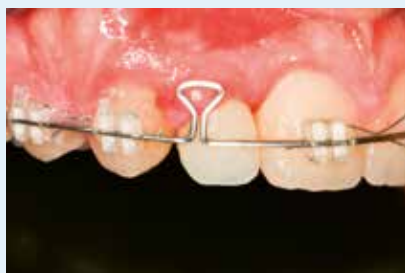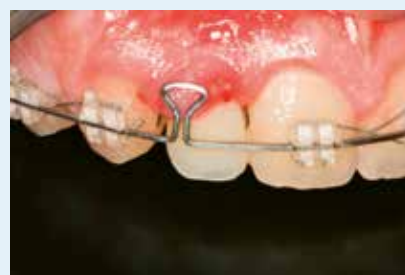**Figuras 14.** Dopo l’inserimento della corona provvisoria in acrilico.

La larghezza di questo provvisorio era uguale a quella dell'incisivo laterale superiore sinistro e i piccoli spazi residui a livello mesio-distale sono stati chiusi con un trattamento ortodontico (Figura 15).

I tessuti molli sono guariti adattandosi al provvisorio e i bracket sono quindi stati tolti (Figura 16).

**Figura 15.** Chiusura degli spazi tramite trattamento ortodontico.

a) Dopo 1 settimana;  
b) Dopo 2 settimane;  
c) Dopo 3 settimane.

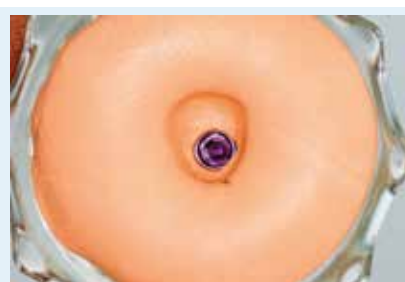

**Figura 16.** Guarigione dei tessuti molli a tre mesi dal secondo tempo chirurgico.

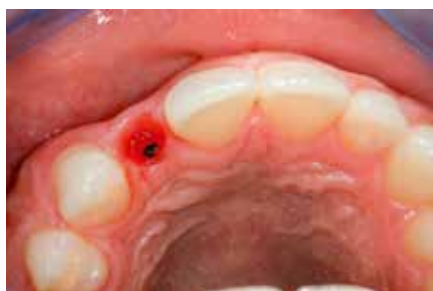**Figura 17.** Trattamento di sbiancamento domiciliare. a) Pre-operatorio; b) Post-operatorio.

I denti sono stati sbiancanti con trattamento domiciliare per tre settimane (Figura 17).

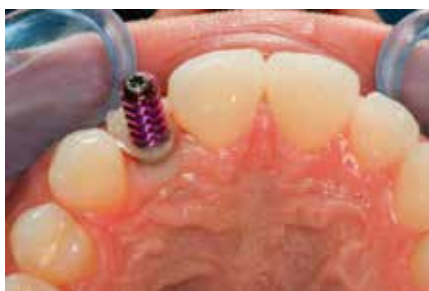È stato preparato un transfer da impronta individualizzato che riproduceva la parte subgengivale del provvisorio (Figura 18) ed è poi stata presa l'impronta finale (Figure da 19 a 21).



**Figura 18 a-d.** Preparazione di un transfer da impronta individualizzato che riproduce la parte subgengivale del provvisorio.



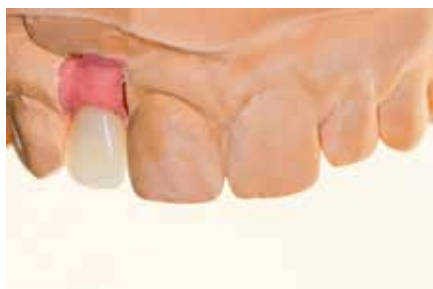**Figura 19.** Profilo di emergenza. Proiezione occlusale prima dell'impronta finale.



**Figura 20.** Cappetta da impronta individualizzata in situ.



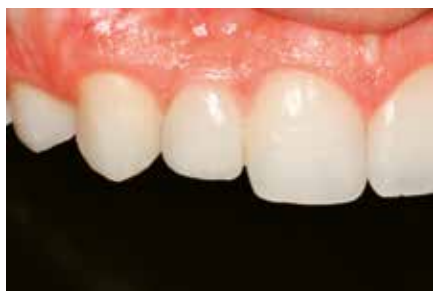**Figura 21.** Impronta di pick-up finale.



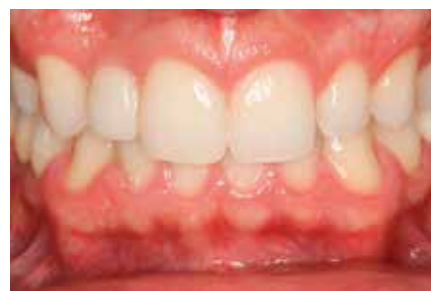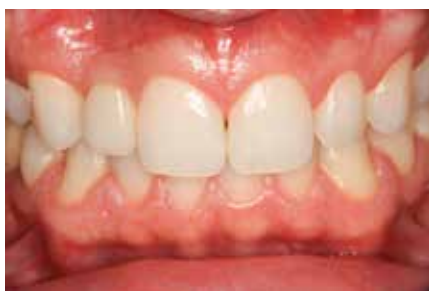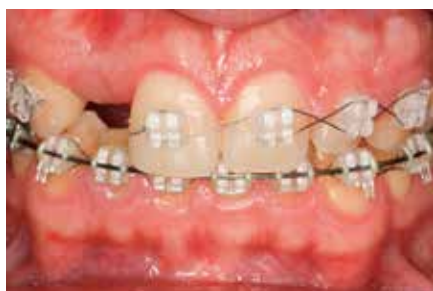**Figuras 22-23.** Restauro finale con elemento singolo fissato a vite: abutment individuale CAD-CAM in zirconio rivestito con ceramica e cementato su base metallica.



Un abutment individuale CAD-CAM in zirconio (GC Tech Milling Centre) è stato ricoperto con ceramica (Initial Ceramics, GC) e fissato con un cemento in resina su una base metallica (Blend-/Hybridabutment, GC Tech), ottenendo così un restauro privo di metallo in grado di integrarsi perfettamente nel sorriso del paziente (Figure 22 e 23). Infine, il restauro definitivo è stato avvitato sull'impianto (Figura 24). Al controllo a 3 anni, questo restauro definitivo presentava un'estetica eccellente, un'ottima integrazione e forma e colore migliori (Figura 25).



**Figura 24.** Restauro finale avvitato sull'impianto.



**Figura 25.** Proiezioni frontali in occlusione. a) Pre-operatorio; b) Post-operatorio; c) A 3 anni.

## DISCUSSIONE

Una corretta diagnosi è fondamentale quando si trattano le agenesie nella zona estetica con restauri su impianti. Un'analisi attenta e una corretta gestione degli aspetti ortodontici, biologici ed estetici possono consentire di ottenere ottimi risultati. In questo caso, alcuni di questi aspetti non erano favorevoli, ad esempio il volume e la qualità dell'osso. Poiché la larghezza dell'osso era sufficientemente ampia nella parte coronale dell'impianto e poiché il paziente aveva una linea labiale bassa e un biotipo parodontale spesso, non è stato necessario accrescere il volume osseo e l'uso di osteotomi unito a un'accurata tecnica chirurgica sono stati sufficienti a risolvere il problema.

Nella regione anteriore è obbligatorio adottare un approccio chirurgico mini-invasivo, utilizzando incisioni conservative nelle procedure chirurgiche. Inoltre, sono stati usati una sequenza di fresatura a bassa velocità,

una sotto-preparazione e gli osteotomi per evitare una sovrappreparazione e il surriscaldamento e minimizzare la distruzione di osso spongioso. Per garantire la stabilità dell'impianto è necessario scegliere un design d'impianto corretto e adottare una manipolazione minimale e precisa. L'impianto è stato inserito mentre il paziente era ancora sotto trattamento ortodontico, il che ha permesso di fissare il provvisorio immediato al filo e di facilitare la chiusura degli spazi quando è stato collegato il provvisorio fissato sull'impianto.

È fondamentale valutare il caso nel suo complesso perché a volte i pazienti affetti da agenesia presentano altre anomalie dentali a carico dei denti adiacenti. In questo caso non ve n'erano. Ciononostante, dal punto di vista estetico il colore dei denti non era ideale e con un trattamento di sbiancamento la situazione è migliorata.

L'impiego e la scelta di materiali adeguati per il restauro e un lavoro

meticolo da parte dell'odontotecnico sono elementi fondamentali per raggiungere l'eccellenza. La progettazione e fabbricazione computerizzate dell'abutment personalizzato in zirconia, unite all'uso corretto di un rivestimento ceramico lavorato con attenzione, permettono al clinico di realizzare con successo un restauro privo di metallo perfettamente integrato.

## RINGRAZIAMENTI

Lavorare in modalità interdisciplinare e in armonia con gli ortodontisti è sempre un piacere. L'autore desidera ringraziare per il trattamento ortodontico svolto su questo paziente i dottori Teresa Lorente, Carmen Lorente e Pedro Lorente (Lorente Ortodoncia, Saragozza, Spagna).

L'autore desidera inoltre ringraziare per le sue doti artistiche il ceramista Beto Villanueva (Función y Estética Laboratorio Dental, Saragozza, Spagna), con il quale è sempre facile discutere e realizzare lavori eccellenti.

## BIBLIOGRAFIA

1. Polder BJ, et al. A meta-analysis of the prevalence of dental agenesis of permanent teeth. *Comm Dent Oral Epid* 2004; 32: 217-26.
2. Rakhshan V. Congenitally missing teeth (hypodontia): A review of the literature concerning the etiology, prevalence, risk factors, patterns and treatment. *Dent Res J* 2015; 12: 1-13.
3. den Hartog L, et al. Treatment outcome of immediate, early and conventional single-tooth implants in the aesthetic zone: a systematic review to survival, bone level, soft-tissue, aesthetics and patient satisfaction. *J Clin Period* 2008; 35: 1073-1086.
4. Zachrisson BU, et al. Congenitally missing maxillary lateral incisors: canine substitution. *Am J OrthodDentofacOrthoped* 2011; 139: 434-45.
5. Kinzer GA, et al. Managing congenitally missing lateral incisors. Part III: single-tooth implants. *J Esthet Rest Dent* 2005; 17: 202-10.
6. Summers RB. A new concept in maxillary implant surgery: the osteotome technique. *Compendium* 1994; 15: 152-6.

# La sfida della sostituzione di incisivi adiacenti

Dr. Cyril Gaillard, Francia

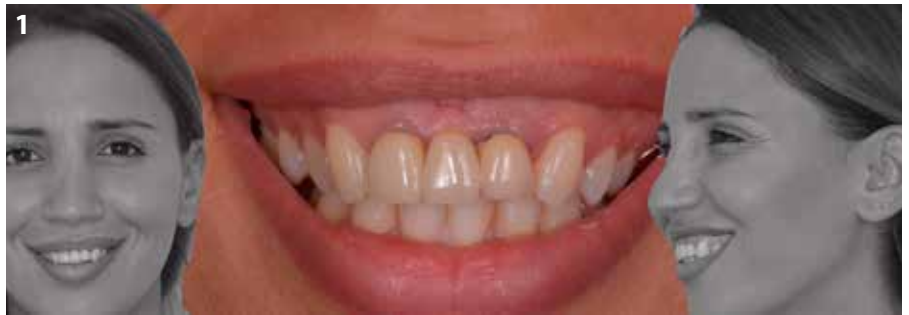

*Il Dr. Cyril Gaillard si è laureato presso l'Università di Bordeaux II nel 1998 e successivamente ha frequentato svariati corsi post-laurea sulla riabilitazione estetica, implantare e protesica in Europa, Canada e negli Stati Uniti. Egli è inoltre il fondatore e Presidente di Global Advanced Dentistry ([www.gad-center.com](http://www.gad-center.com)). Ha scritto numerosi articoli e ha tenuto lezioni su estetica, riabilitazione completa della bocca, impianti e funzionalità. Ha uno studio privato a Bordeaux in cui pratica implantologia e odontoiatria estetica. [www.gad-center.com](http://www.gad-center.com)*

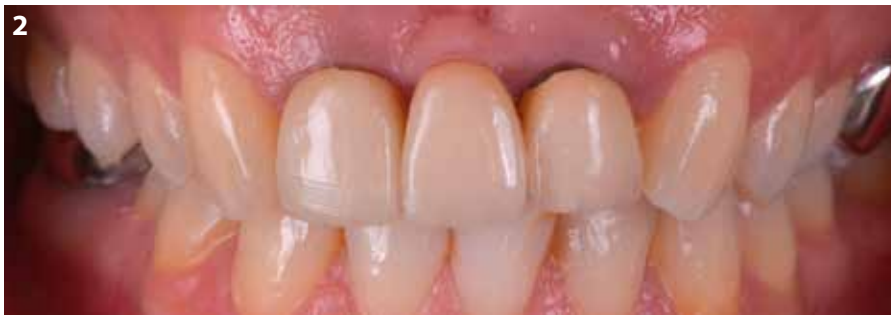La sostituzione di incisivi superiori adiacenti mancanti è una procedura molto complessa poiché l'estetica svolge un ruolo estremamente importante in questa zona. È fondamentale preservare il tessuto gengivale, soprattutto quando il paziente è giovane, dove solitamente la linea del labbro superiore è più alta e la gengiva è più visibile. Non è facile ottenere una papilla ottimale tra i denti adiacenti mancanti quando si usano gli impianti. Inoltre, anche ottenere dei margini gengivali ideali può essere un problema a seconda della quantità di osso mancante a seguito della perdita degli elementi dentari.

## Descrizione Del Caso

Una paziente di 26 anni si è recata in studio perché non era contenta del ponte in metallo-ceramica supportato dai suoi denti naturali nella zona mascellare. Lo spazio ristretto tra i due monconi naturali era stato chiuso con un pontic, causando un'apparente asimmetria nel sorriso (Figg. 1-3).



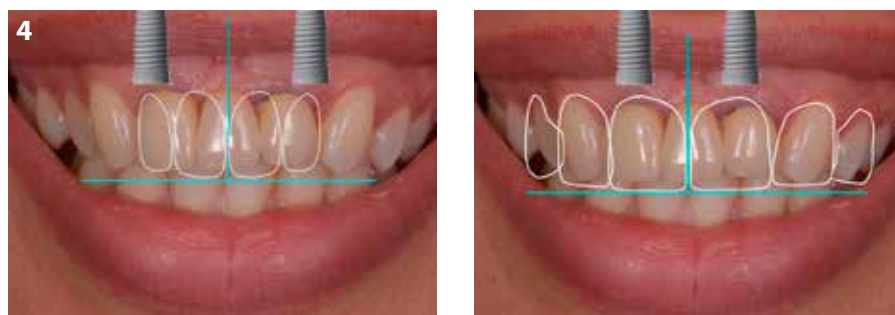
**Fig. 1:** Immagine extra-orale nel pre-operatorio



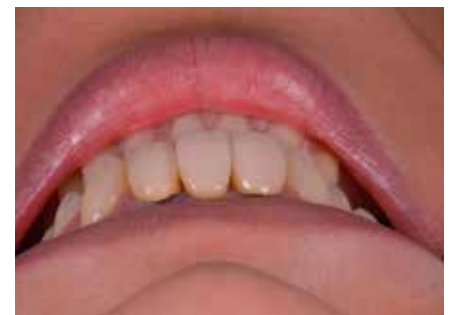**Fig. 2:** Immagine intra-orale nel pre-operatorio

Dopo la valutazione clinica e radiografica, abbiamo eseguito il design digitale del sorriso. Sono state prese in considerazione due possibili opzioni di trattamento, tenendo conto della distanza minima tra due spalle d'impianto adiacenti per preservare l'osso crestale tra i due impianti (Figg. 4-5):

- 1) Sostituire il ponte a tre elementi con un ponte di quattro elementi supportato da due impianti
  - Con questa opzione non era possibile ottenere un buon rapporto delle corone.
- 2) Sostituire il ponte a tre elementi con due restauri singoli degli incisivi centrali rimodellando i canini e i premolari.
  - Questa opzione permetteva di ottenere i migliori rapporti possibili delle corone per conseguire un risultato armonioso.

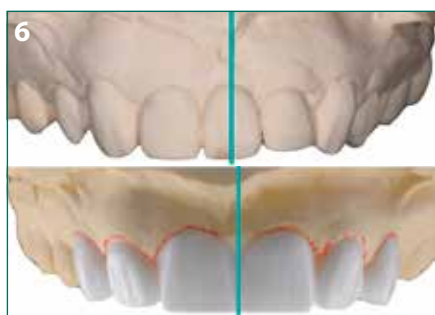

**Fig. 4:** Digital smile design (DSD – design digitale del sorriso) delle due opzioni di trattamento.

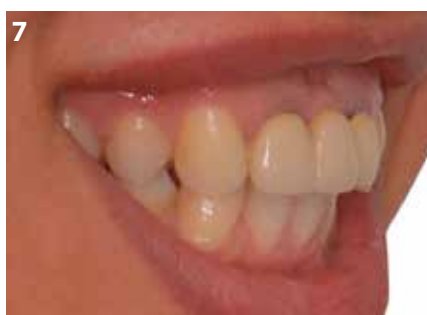

**Fig. 3:** Immagine dall'alto nel pre-operatorio

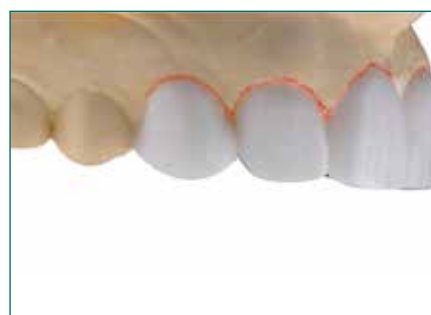**Fig. 5:** DSD finale con proiezione frontale, superiore e occlusale.



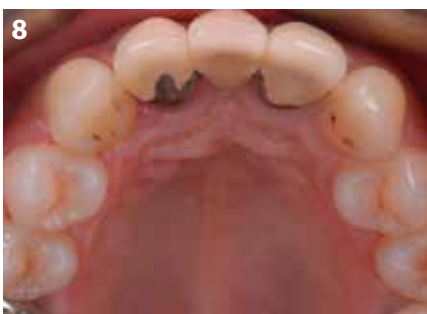**Fig. 6:** Ceratura diagnostica, proiezione frontale.



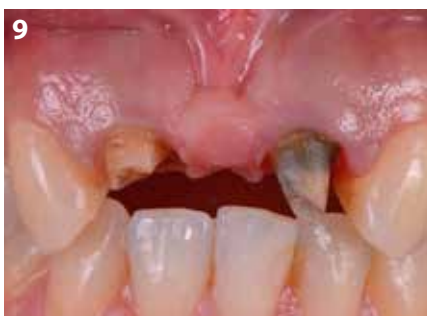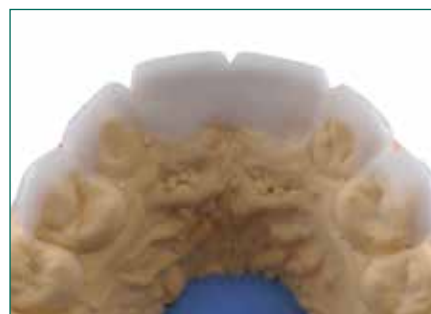**Fig. 7:** Ceratura diagnostica, proiezione laterale.



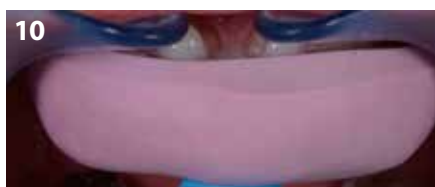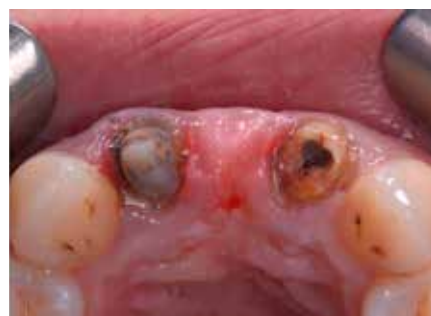La seconda opzione di trattamento valutata con il design digitale del sorriso è stata utilizzata come base per la ceratura diagnostica (Figg. 6-8). Gli incisivi superiori sono stati abrasi e la forma dei due canini e dei primi premolari è stata modificata in modo da ottenere un design simmetrico, rispettando al contempo i rapporti tra i denti. Il progetto è stato valutato insieme alla paziente utilizzando un mock-up intra-orale (Figg. 9-11).



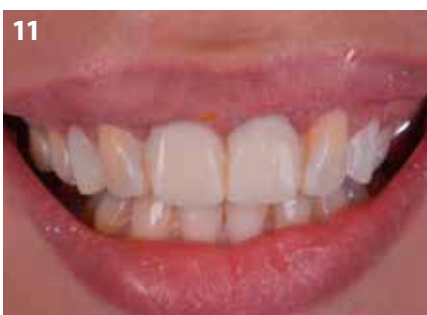**Fig. 8:** Ceratura diagnostica, proiezione oclusale.



**Fig. 9:** Immagine intra-orale dopo la rimozione del vecchio restauro in metallo-ceramica.



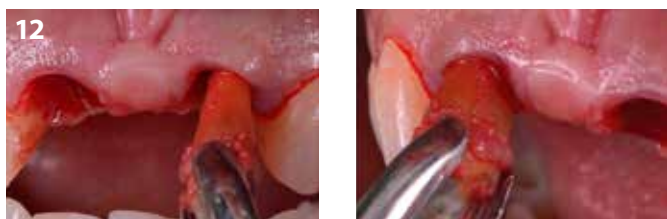
**Fig. 10:** Preparazione del mock-up intra-orale usando una matrice di silicone.



**Fig. 11:** Mock-up intra-orale.





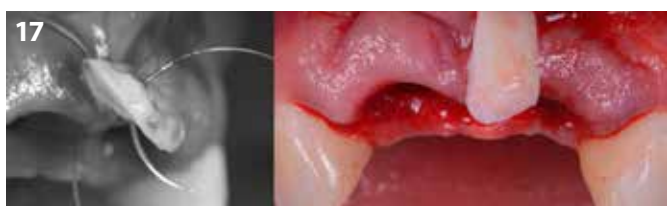

**Fig. 12:** Estrazione atraumatica delle radici.

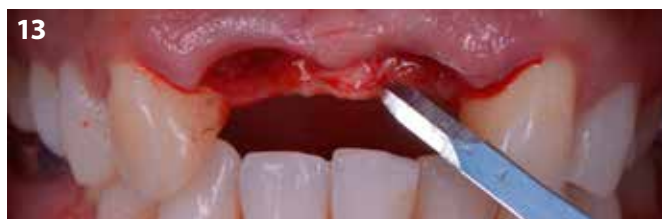Le radici sono state estratte in modo atraumatico somministrando alla paziente l'anestesia locale (Fig. 12). È stata praticata un'incisione crestale spostata leggermente in direzione palatale (Fig. 13).

È stato creato dello spazio fino alla profondità adeguata, ovvero 12 mm, utilizzando la fresa pilota (Fig. 14). Il corretto allineamento dello spazio per gli impianti è stato verificato rispetto ai denti adiacenti e ai denti opposti. Quindi, è stato preparato l'alveolo utilizzando in sequenza una serie di frese dal diametro crescente, con una coppia mai superiore a 50 Ncm. È stato inserito un impianto Standard Aadvia normale, del diametro di 4 mm, GC Tech, Breckerfeld, Germania, a una velocità di 25 giri al minuto come indicato nelle istruzioni del produttore (Fig. 15) ed è stata controllata la stabilità primaria.

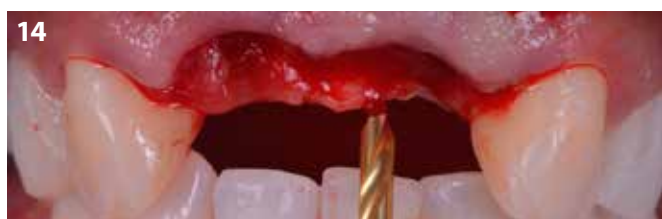È stato eseguito un rialzo con innesto di tessuto connettivo in modo da ottenere una papilla tra gli impianti (Fig. 17), quindi sono state inserite due viti di guarigione (Fig. 18).



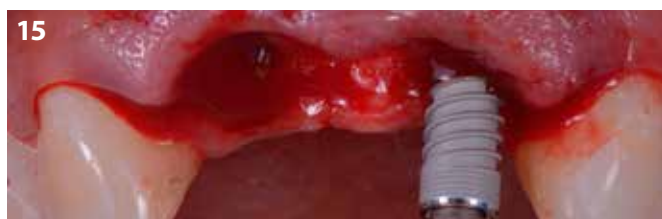**Fig. 17:** Innesto di tessuto molle per aumentare la papilla tra gli incisivi centrali.



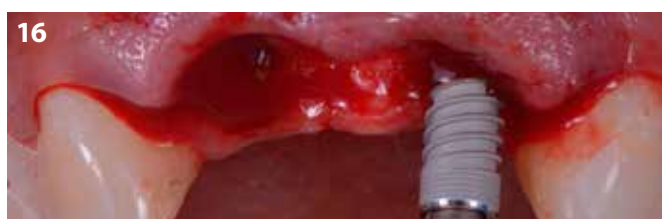**Fig. 13:** Incisione sovcrestale, leggermente spostata in direzione palatale.



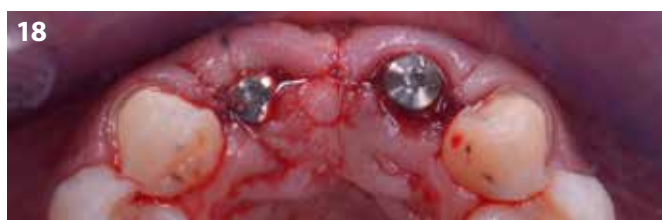**Fig. 14:** Fresa pilota.



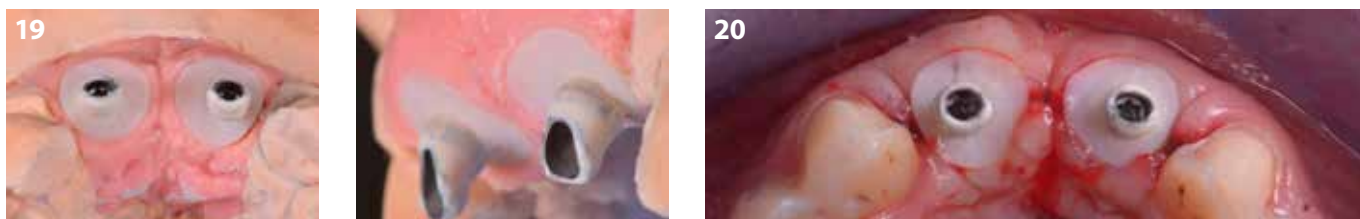
**Fig. 15:** Posizionamento degli impianti.



**Fig. 16:** Immagine occlusale degli impianti dopo la messa in situ.

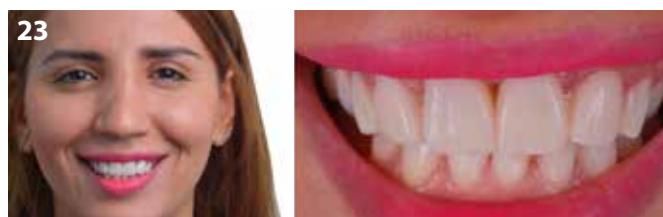
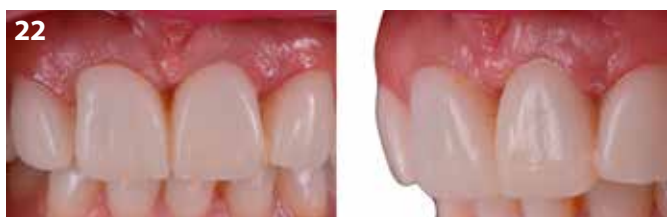
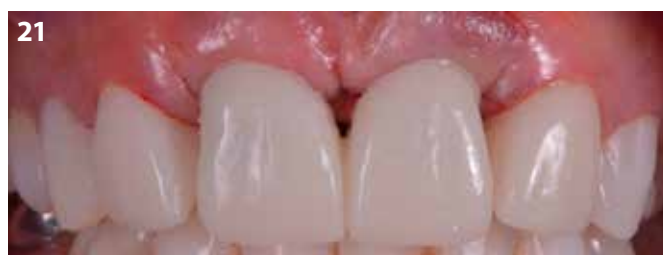**Fig. 18:** Dopo l'inserimento delle viti di guarigione.



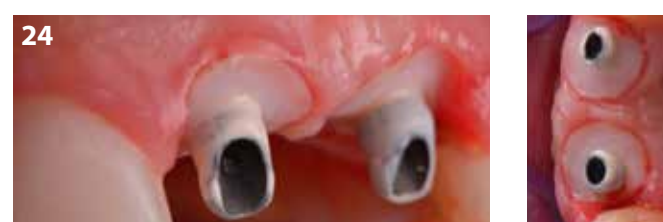**Fig. 19-20:** Creazione dei monconi provvisori con un profilo di emergenza naturale per sostenere la gengiva.

Il laboratorio ha poi preparato dei monconi provvisori individualizzati e dei provvisori in acrilico (Figg. 19-20). Si è fatta molta attenzione a preparare un profilo di emergenza subgengivale tale da creare una transizione uniforme dalla piattaforma implantare così da ottenere una forma naturale del dente a livello gengivale, sostenendo e modellando la gengiva intorno all'impianto (Figg. 21-23).

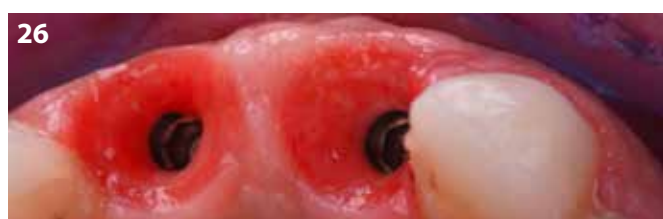
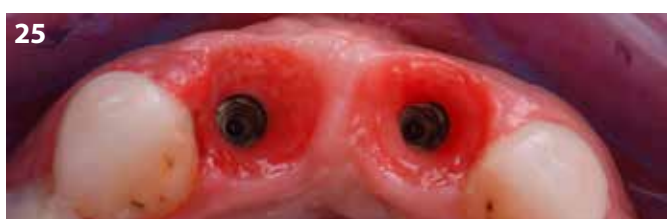
**Fig. 21-23:** Restauri provvisori avvitati sugli impianti.

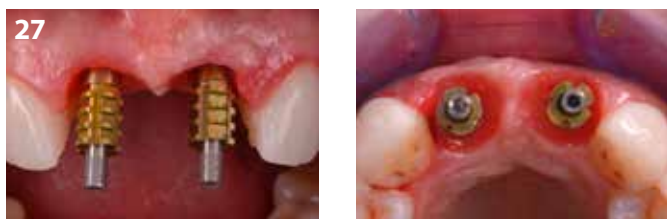Dopo 6 mesi, si è constatato che i tessuti molli erano guariti e si erano adattati alle corone provvisorie (Figg. 24-26).



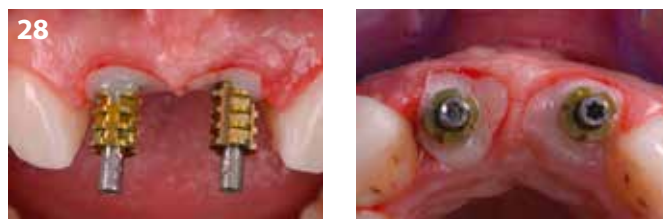
**Fig. 24:** Immagine del moncone provvisorio dopo un periodo di guarigione di 6 mesi.



**Fig. 25-26:** Dopo la rimozione dei monconi provvisori. Il tessuto gengivale è modellato.



**Fig. 27:** Impronta a livello degli impianti (tecnica di pick-up).



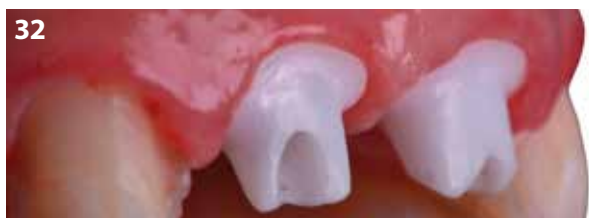**Fig. 28:** Individualizzazione delle cappette per impronta per riprodurre il profilo di emergenza.

Un perno da impronta è stato individualizzato con resina acrilica in modo da riprodurre il profilo di emergenza modellato nel periodo di provvisorizzazione ed è stata presa l'impronta definitiva con la tecnica di pick-up (Figg. 27-28).

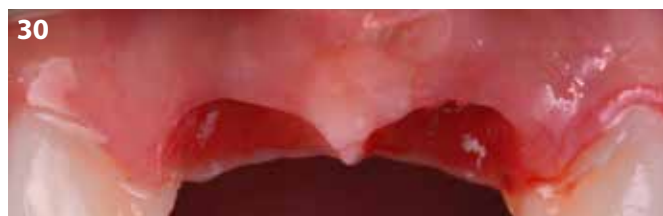


**Fig. 29:** Monconi ibridi di GC (sovrastuttura in Zr su base in Ti).

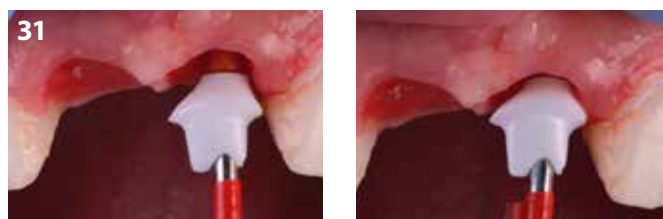Sono stati preparati due monconi CAD/CAM individualizzati (Centro di fresatura di GC Tech, Lovanio, Belgio) utilizzando una sovrastuttura in zirconia su base di titanio (moncone ibrido di GC, GC Tech), successivamente avvitati sugli impianti con una coppia di 20 Ncm (Figg. 29-32). Quindi, le corone in ceramica sono state cementate sui monconi (Figg. 33-34). Il risultato finale evidenzia un sorriso simmetrico con preservazione della papilla tra gli impianti e tra gli impianti e i denti adiacenti.



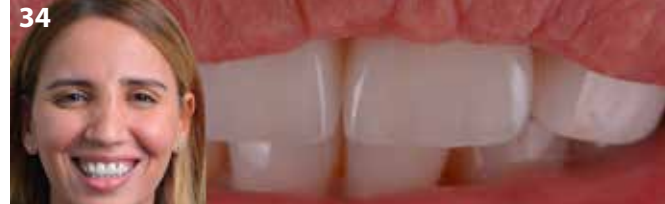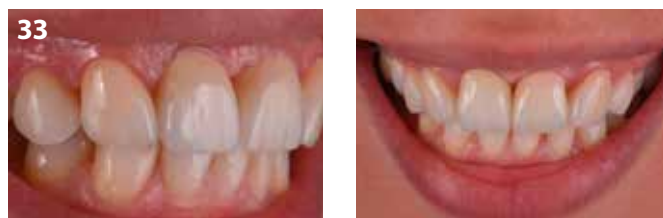**Fig. 32:** I monconi in Zr individualizzati dopo la corretta messa in situ.



**Fig. 30:** Immagine frontale prima dell'inserimento dei monconi individualizzati.



**Fig. 31:** I monconi in Zr individualizzati sono stati avvitati sugli impianti.



**Fig. 33-34:** Risultato finale.

## Conclusioni

Il posizionamento degli impianti è guidato dai criteri dell'odontoiatria restaurativa, ma il tempo chirurgico ha un ruolo fondamentale nel raggiungimento del risultato estetico. Pertanto, è indispensabile comprendere i principi biologici e rispettare un rigido protocollo chirurgico e protesico.

## Bibliografia

1. Tarnow D, Elian N, Fletcher P, Froum S, Magner A, Cho SC, Salama M, Salama H, Garber DA. Vertical distance from the crest of bone to the height of the interproximal papilla between adjacent implants. *J Periodontol.* 2003 Dec;74(12):1785-8.
2. Chu SJ, Tarnow DP, Tan JH, Stappert CF. Papilla proportions in the maxillary anterior dentition. *Int J Periodontics Restorative Dent.* 2009 Aug;29(4):385-93.

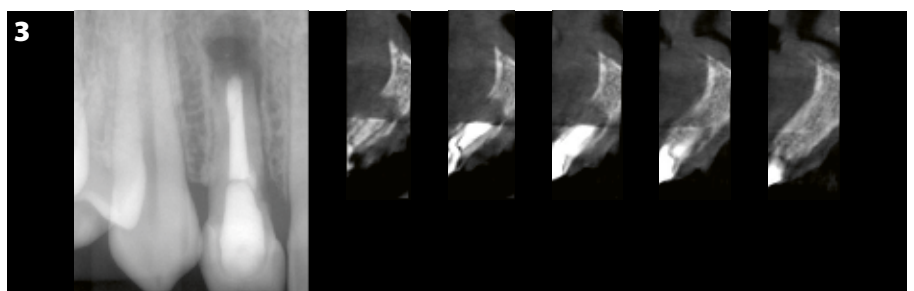
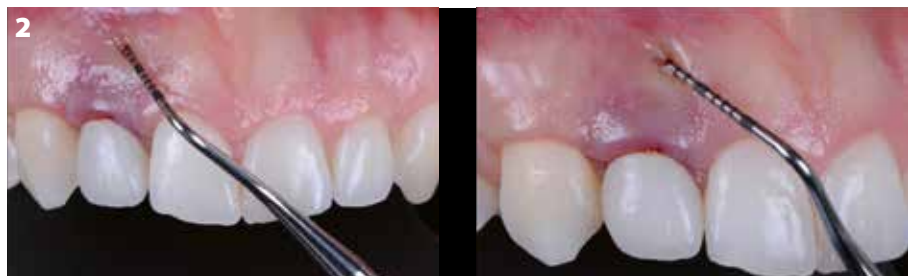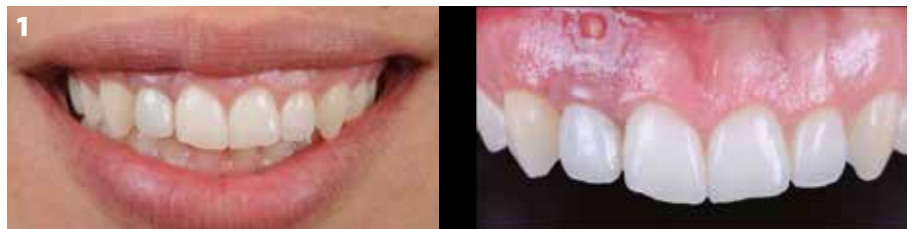# Gestione di un caso complesso nell'area anteriore con gli impianti

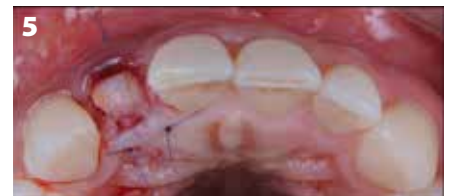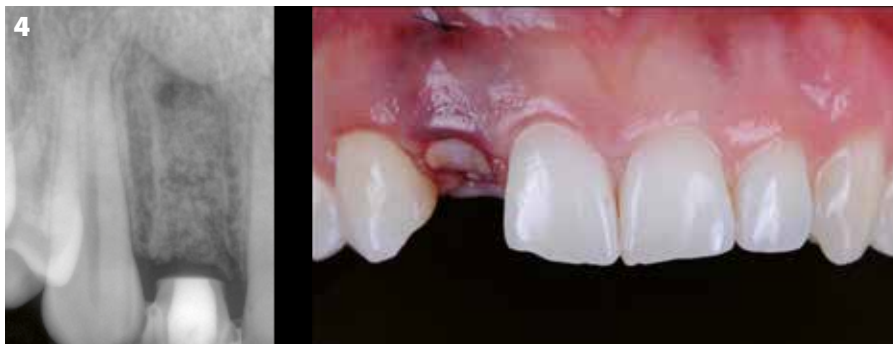di Dr. David Garcia-Baeza, Spagna



*Il Dr. David Garcia-Baeza si è laureato in odontoiatria alla European University of Madrid (EUM) nel 2002. Nel 2006 ha ottenuto la certificazione in implantologia e riabilitazione orale presso la EUM. Ora gestisce uno studio privato presso il centro CIMA a Madrid, Spagna, dedicato all'estetica, all'odontoiatria restaurativa e all'implantologia. È Professore associato presso il Dipartimento di Parodontologia della UEM e Assistente presso il Dipartimento di Odontoiatria Estetica della Complutense University di Madrid. Inoltre, è membro della EAO (European Association of Osteointegration), della SEPES (Associazione spagnola di odontoiatria protesica) e della SEPA (Associazione spagnola di parodontologia). Ha pubblicato numerosi articoli in riviste internazionali e ha tenuto svariate lezioni a livello nazionale e internazionale sull'odontoiatria estetica e restaurativa.*

Un paziente si è presentato in studio con una fistola nell'area apicale dell'incisivo laterale n°12. Il dente è stato trattato endodonticamente e con una corona (Fig. 1). La fistola era penetrabile con una sonda (Fig. 2) e alla lastra si notava un deficit apicale e la presenza di un'infezione attiva (Fig 3a). Il trattamento endodontico non è riuscito e l'area non guariva correttamente. La TAC a fascio conico (Fig 3b) mostrava una perdita di densità ossea in questa zona apicale, sul lato vestibolare. Dunque, poiché il paziente lamentava





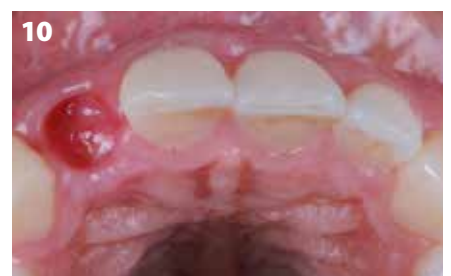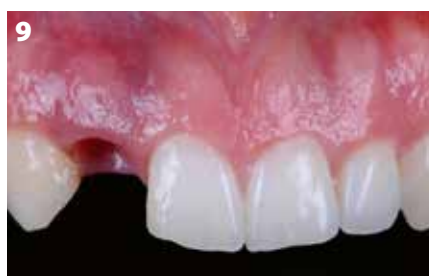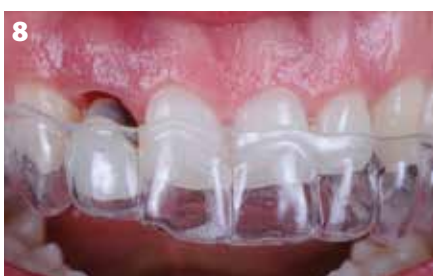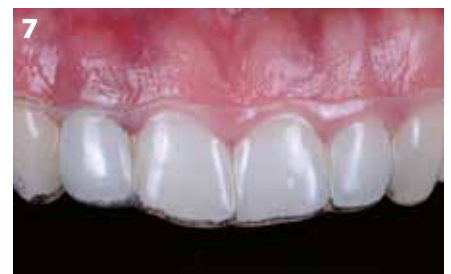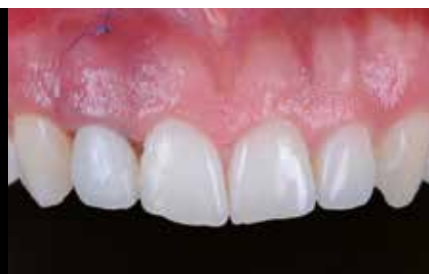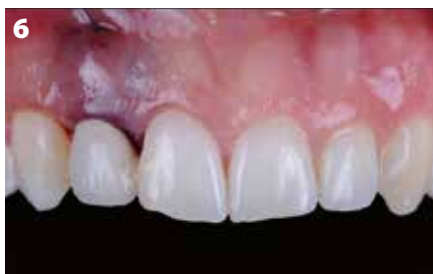chirurgica e a due settimane di distanza. Si vede chiaramente che tutto sta guarendo correttamente.

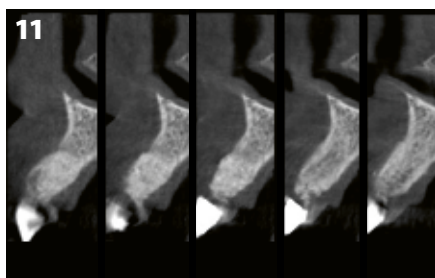
dolore e il dente era ipersensibile, si è deciso di estrarlo e di sostituirlo con un impianto. Le opzioni disponibili erano due: posizionamento immediato oppure posizionamento posticipato di un impianto. Sarebbe stato possibile optare per il posizionamento immediato perché l'osso apicale era sufficiente per stabilizzare l'impianto. Tuttavia, dato che il paziente aveva già un problema endodontico e il precedente trattamento era fallito, abbiamo deciso di rischiare il meno possibile optando per l'estrazione seguita dalla conservazione dell'alveolo con biomateriale a basso riassorbimento nel tentativo di mantenere il più possibile il volume, inserendo l'impianto solo successivamente.

Pertanto, abbiamo innanzitutto eseguito l'estrazione (Fig 4). L'alveolo è stato riempito con un biomateriale a basso

riassorbimento per mantenere il volume ma, come indica la letteratura, potevamo attenderci una piccola perdita di volume in un'area tanto critica quanto l'area anteriore. Dunque, abbiamo eseguito una tecnica con lembo a busta con il posizionamento di un innesto di tessuto connettivo fino alla linea mucogengivale. L'innesto è stato stabilizzato con dei punti di sutura sull'aspetto vestibolare e poi sull'aspetto palatino (Fig. 5). L'intenzione era quella di compensare il volume che sarebbe scomparso e cercare di mantenere e ripristinare la situazione iniziale precedente all'estrazione. Dopo aver effettuato l'estrazione e l'innesto di tessuto osseo, ci siamo concentrati sul dente del paziente. Abbiamo tagliato la radice lasciandone solo un millimetro per mantenere il volume coronale di quest'area. La Figura 6 mostra la situazione iniziale al momento della procedura

In questo caso abbiamo atteso diversi mesi (4-6 mesi) per lasciar guarire l'area in modo tale che i tessuti potessero stabilizzarsi. Il paziente portava uno splint (Fig. 7) nel caso si fossero verificati problemi di mobilizzazione e lo teneva anche di notte perché contribuisce ad alleviare la tensione. Lo splint è stato successivamente utilizzato il giorno della procedura chirurgica. È stato estratto il dente aderente ai due denti adiacenti (Fig. 8) e, come si vede, il volume si è mantenuto anche a distanza di mesi (Fig. 9). Se osserviamo l'immagine frontale (Fig. 9) e, cosa forse più interessante per noi, l'occlusione (Fig. 10), si nota una concavità da quel millimetro di radice residua sul provvisorio. Non solo avevamo preservato il volume nella parte apicale e centrale creato chirurgicamente con la rigenerazione ossea e l'innesto di tessuto connettivo, ma oltre a questo il provvisorio aveva contribuito a modellare



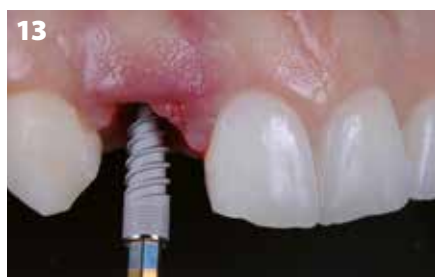
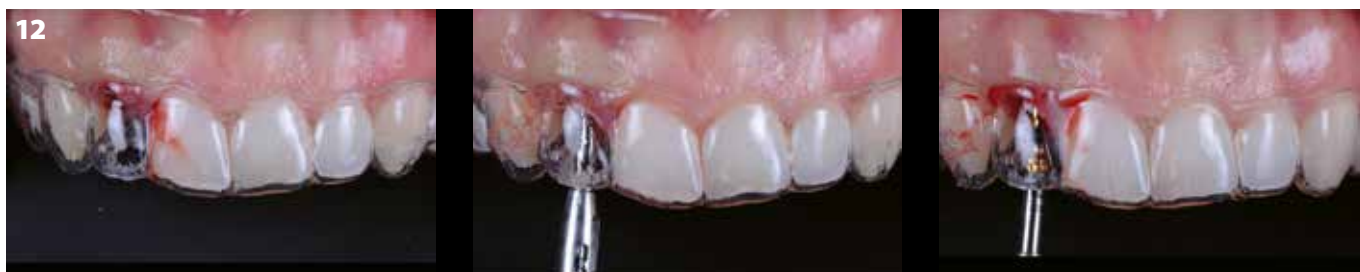
l'anatomia coronale di quella sezione gengivale.  
La nuova TAC a fascio conico (Fig. 11) ha

evidenziato che il materiale a lento riassorbimento si era comportato correttamente. Si era creato un volume sufficiente nell'area della radice dove si era anche verificata l'infezione apicale. Sussistevano le condizioni ideali per posizionare un impianto: nella sezione apicale era presente osso nativo e nella sezione centrale e coronale c'era l'osso rigenerato.

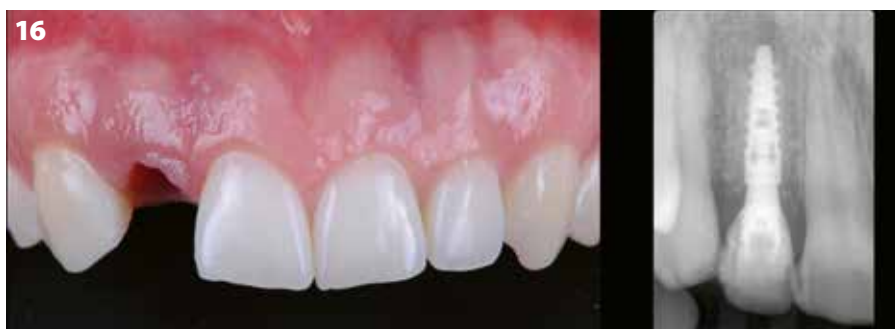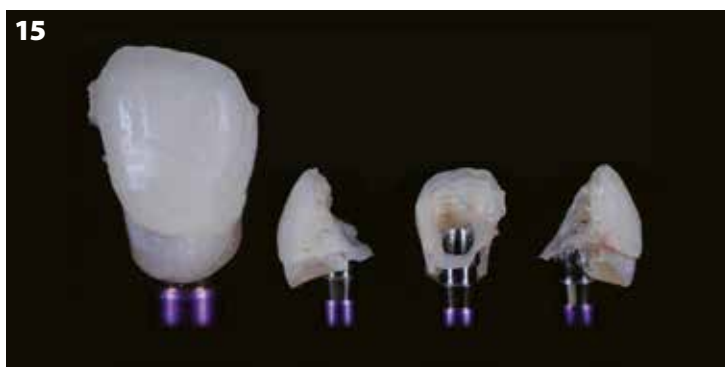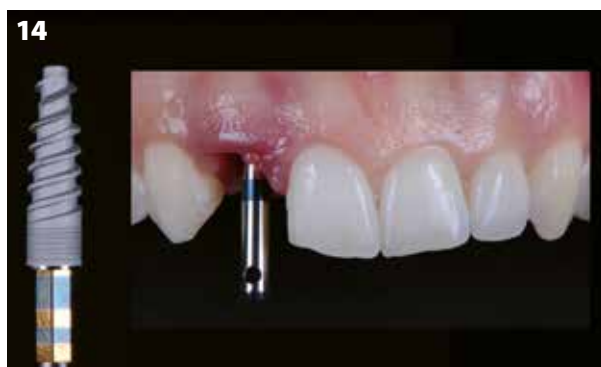Poiché era disponibile lo splint

trasparente, che avrebbe poi indicato la posizione finale della corona, lo abbiamo utilizzato per eseguire l'intera sequenza di taglio secondo le istruzioni del produttore (Fig. 12). In questo caso abbiamo deciso di posizionare un impianto conico Aadva 4 x 12, cercando la stabilità primaria non tanto nell'osso che probabilmente non presentava la stessa durezza dell'osso completamente rigenerato, ma andando a cercare la sezione apicale che avrebbe stabilizzato



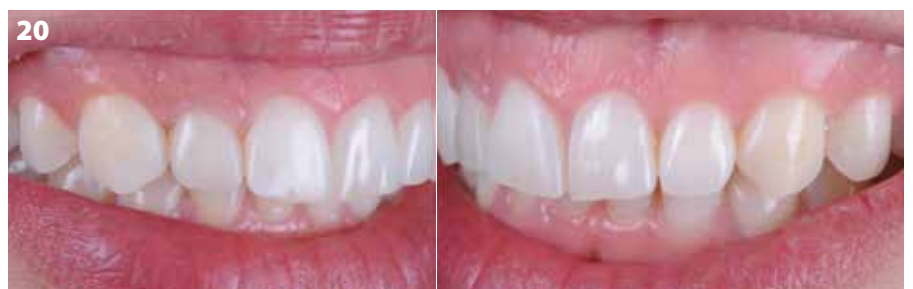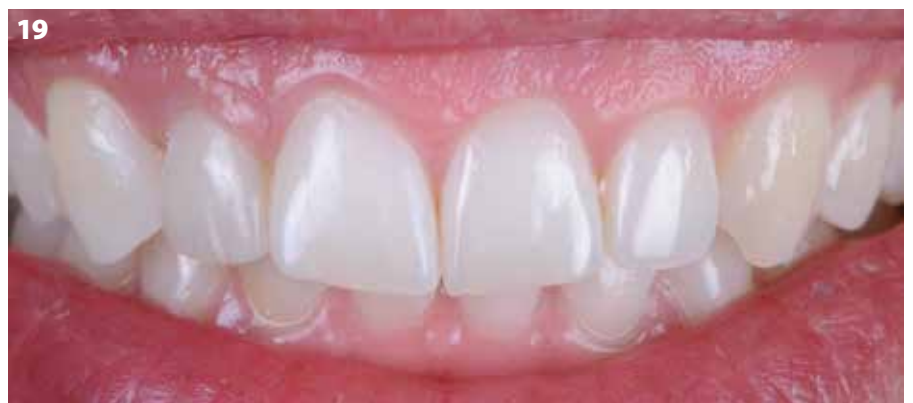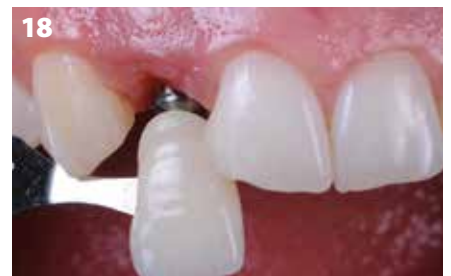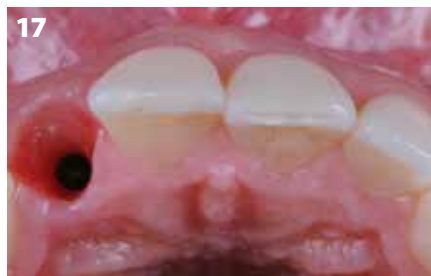l'impianto (Figg. 13-14). Abbiamo dunque scelto un impianto conico sufficientemente lungo da attraversare tutta la parte di osso rigenerato e arrivare fino alla sezione di osso nativo dove si sarebbe stabilizzato, ottenendo così una stabilità primaria sufficiente anche per caricare

l'impianto. Ancora una volta abbiamo usato il provvisorio (Fig. 15), la corona iniziale è stata lasciata attaccata ai denti vicini ed è stata caricata immediatamente per adattarla alla situazione clinica e l'impianto è stato semplicemente messo in situ. Logicamente è stato lasciato



escluso dall'occlusione e si è rispettato un intervallo di attesa di circa 8 settimane per consentire una corretta osseointegrazione dell'impianto. Come si può osservare alla lastra (Fig. 16), tutto funziona correttamente e dopo tre mesi si è potuto togliere il provvisorio. L'anatomia gengivale risultava corretta e non ci eravamo esposti ad alcun rischio. Infatti,

invece di posizionare subito l'impianto e di eseguire il carico immediato, avevamo deciso di posticipare questa fase. È stata eseguita una procedura di conservazione dell'alveolo il giorno dell'estrazione e l'impianto è stato inserito in un secondo tempo, quando l'osso non presentava alcun segno di infezione. Il volume si è conservato innanzitutto grazie alla tecnica primaria, alla tecnica di preservazione con innesto immediato alveolare di connettivo e al successivo posizionamento di un impianto in modo semplice e affidabile, mentre tutto il lavoro sulla preservazione del volume era già stato effettuato con la precedente tecnica chirurgica. Dunque, l'impianto doveva solamente presentare una stabilità primaria sufficiente prima di posizionare il provvisorio, in questo caso lo stesso provvisorio che il paziente già portava e che aveva definito l'anatomia visibile nelle immagini della zona anteriore, e ora quella connessione tra l'impianto e la corona avrebbe prodotto il profilo di emergenza che ci serviva per la corona finale (Fig. 17). È stata poi presa un'impronta e rilevato il colore del dente del paziente (una fase che, nella zona anteriore, è sempre complessa) (Fig. 18). È stato prodotto il restauro, in questo caso in zirconia, per ripristinare sia l'estetica sia la funzionalità ottenendo un risultato finale davvero bello (Figg. 19 e 20).







**Il Dott. Alex Dagba** si è laureato presso l'Università di Parigi-Cartesio (Paris V) in Francia nel 2009. Dopo aver conseguito il titolo di Dottore in Odontoiatria (DDS), ha praticato a Parigi per 4 anni e ha ottenuto diverse certificazioni universitarie (C.E.S) in parodontologia, biomateriali e protesi fissa.

Per migliorare le sue competenze nel settore dell'implantologia, negli anni 2013-2015 ha seguito un programma di formazione avanzata in implantologia dentale presso l'Università di New York (NYU). L'anno successivo ha conseguito il diploma ICOI. Attualmente, le attività che svolge a Parigi sono incentrate sull'implantologia e l'odontoiatria estetica. Dal 2016 è Caporedattore della rivista francese Quintessence-International Implant Journal, "Titane".



**La Dott.ssa Romy Makhoul** si è laureata presso l'Università di Parigi-Cartesio (Paris V) in Francia nel 2012. Ha frequentato il corso di specialità in chirurgia orale dal 2012 al 2016 presso la facoltà di Clermont Ferrand e dal 2016 lavora alla Facoltà di chirurgia orale dell'Università di Lione I. È membro della SFCO (associazione francese di chirurgia orale) e ha uno studio privato a Parigi dedicato principalmente alla chirurgia orale, alla dermatologia e all'implantologia.



**Il Dott. Julien Mourlaas** si è laureato presso l'Università di Parigi-Cartesio (Paris V) in Francia nel 2011. Dopo aver lavorato come medico di base per qualche anno, si è iscritto al corso internazionale di implantologia presso l'Università di New York. Tornato in Francia, ha deciso di limitare la sua attività alla parodontologia e all'implantologia con una focalizzazione particolare sulla chirurgia plastica parodontale. Il Dott. Julien Mourlaas è inoltre coinvolto nella gestione di pubblicazioni (è uno dei caporedattori di Titane, Quintessence Publishing) e nella formazione sulla microchirurgia (plastica parodontale).

# Sostituzione di un dente singolo nella zona estetica: l'importanza della tecnica di preservazione dell'alveolo per ottenere un risultato finale duraturo

Dott. Dr. Alex Dagba, Dott.ssa Romy Makhoul e Dott. Julien Mourlaas, Francia

Il restauro estetico degli elementi anteriori con protesi su impianto è una delle procedure più difficili da eseguire, soprattutto in presenza di deficit ossei e carenza di tessuti molli. Oggigiorno, la percentuale di sopravvivenza degli impianti è piuttosto elevata, con un tasso riferito superiore al 95% a distanza di 10 anni.<sup>1</sup>

Pertanto, il focus nell'ambito dell'implantologia si è spostato dalla sopravvivenza degli impianti alla gestione dei tessuti molli, alla preservazione della cresta alveolare e al conseguimento di un risultato finale estetico. La ricostruzione completa del dente e l'estetica correlata alla situazione gengivale rimangono l'obiettivo primario, obiettivo che peraltro può essere molto difficile da raggiungere in alcuni casi.

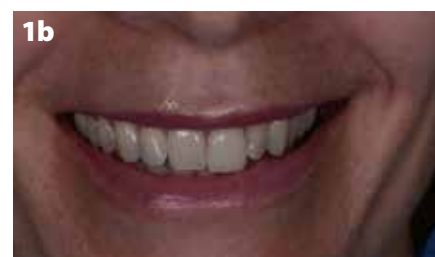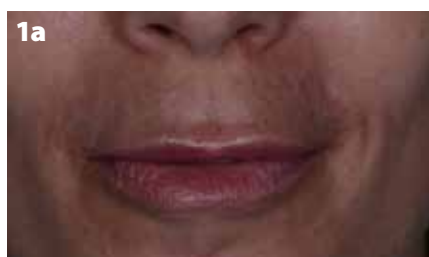## Caso clinico

Una paziente di 42 anni è stata inviata presso il nostro studio per la sostituzione dell'elemento #21 che le causava dolore e si era leggermente spostato in direzione coronale. Dall'anamnesi della paziente risultava un trauma pregresso risalente all'adolescenza. La paziente presentava una linea del sorriso rientrante nella media con estrusione del dente #21 (Fig. 1). Il biotipo gengivale era ragionevolmente spesso e associato a una festonatura pronunciata. Sull'apice del dente era presente una fistola purulenta. È stata eseguita una CBCT per valutare lo spessore dell'osso e determinare la forma dell'alveolo e la posizione sagittale della radice del dente (Figg. 2-3).

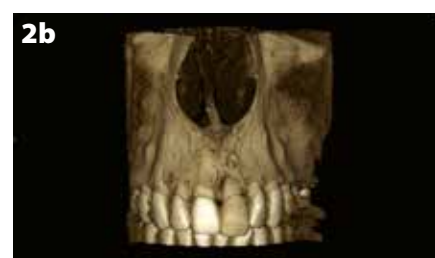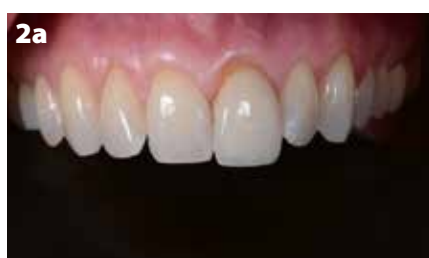In primo luogo, la paziente è stata mandata da un endodontista per valutare la predicibilità di un eventuale trattamento endodontico, ma la prognosi di un simile approccio non era favorevole a causa di un'importante deiezione ossea a livello vestibolare associata a una finestratura localizzata sull'apice della radice. Lo spazio intra-occlusale risultava stretto a causa di un overbite profondo.

Si è pertanto deciso di sostituire l'elemento #21 con una corona su impianto, lasciando inalterati i denti adiacenti.

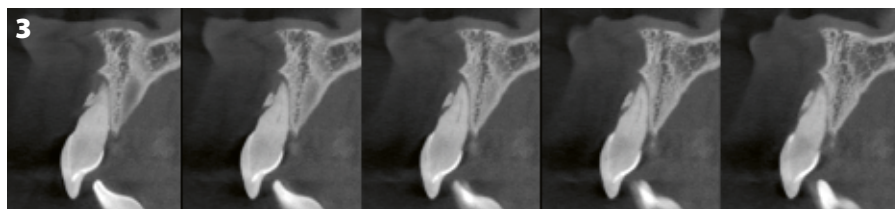
Idealmente si ritiene necessario avere 2 mm di osso sul lato vestibolare dell'impianto per garantire un adeguato supporto del tessuto molle e per evitare il verificarsi di recessione gengivale successivamente al trattamento.



**Fig. 1:** Immagine extraorale nel pre-operatorio: labbra a riposo (a); sorriso (b).



**Fig. 2:** Immagine intraorale nel pre-operatorio (a); rendering in 3D basato sulla CBCT delle strutture ossee (b). La finestratura periapicale è chiaramente visibile.



**Fig. 3:** CBCT dell'elemento 21 da cui appare la frattura vestibolare e l'estrusione dall'alveolo.

In questo caso, i tessuti molli erano ben posizionati: il dente era estruso ma non vi erano segni di recessione. L'osso vestibolare era parzialmente assente ad indicare un alveolo di tipo II secondo Elian et al.<sup>2</sup>

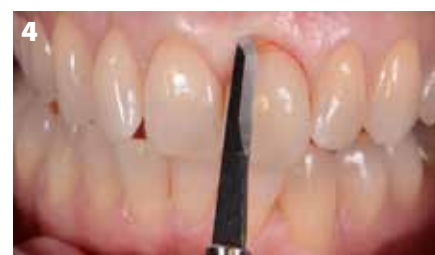### Il protocollo clinico

L'aspetto più difficile in un caso come questo consiste nel mantenere l'architettura dei tessuti molli e preservare la papilla adiacente. A fronte della deiezione ossea rilevata, si è scelto un approccio con preservazione dell'alveolo.

### Il tempo chirurgico

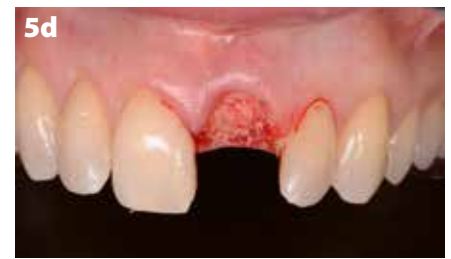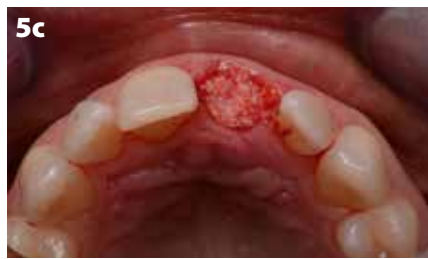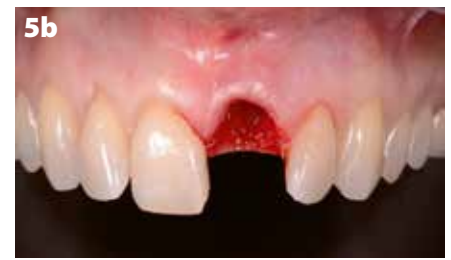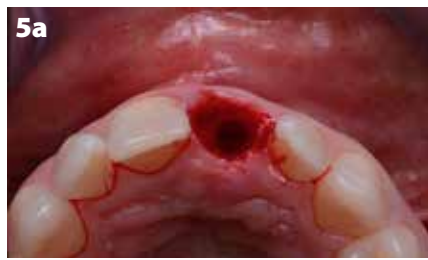Il dente #21 è stato estratto in modo

atraumatico utilizzando un periotomo, seguendo il legamento parodontale (Fig. 4), ed è stato conservato in soluzione salina isotonica per poterlo poi utilizzare come provvisorio nella seconda fase di trattamento. L'obiettivo era quello di conservare il più possibile

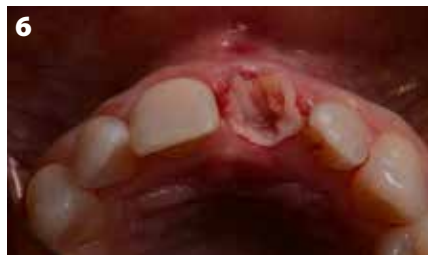

**Fig. 4:** Estrazione atraumatica del dente 21

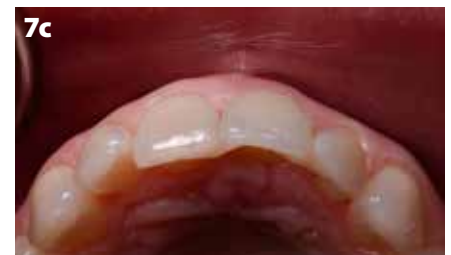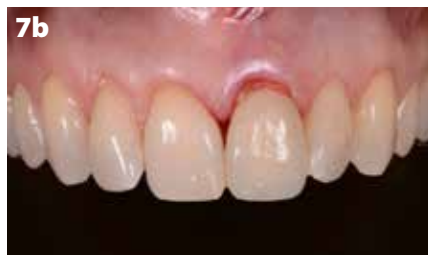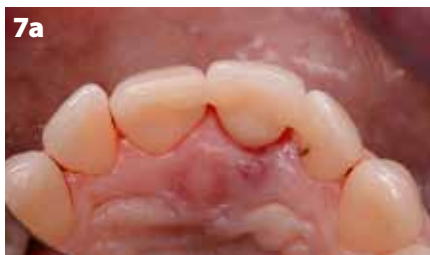il tessuto circostante e ridurre il rischio di un ulteriore riassorbimento osseo. L'alveolo è stato riempito con particelle di osso autologo (Phenix, TBF; Fig. 5) che sono state compattate delicatamente e ricoperte con una membrana L-PRF per proteggere l'innesto alveolare (Fig. 6). La funzione della membrana L-PRF è sostanzialmente meccanica e serve a evitare eventuali dispersioni del materiale da innesto nella prima fase di guarigione fino a quando non si sviluppa un coagulo ematico stabile. Non è stato necessario prelevare tessuto per innesto. Durante l'intero periodo di guarigione dell'alveolo, durata 4 mesi<sup>3</sup>, è stato posizionato un provvisorio incollato ai denti adiacenti. È stato applicato del composito a livello palatale nella parte coronale in modo da evitare sensazioni sgradevoli in occlusione. Il provvisorio è stato posizionato leggermente spostato in direzione vestibolare per ridurre il carico in occlusione (Fig. 7).



**Fig. 5:** Dopo l'estrazione (a&b), l'alveolo è stato riempito con particelle di osso autologo (Phenix, TBF) (b&d).

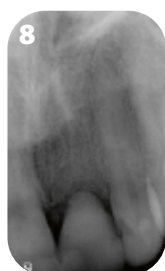

**Fig. 6:** L'alveolo è stato ricoperto con una membrana L-PRF



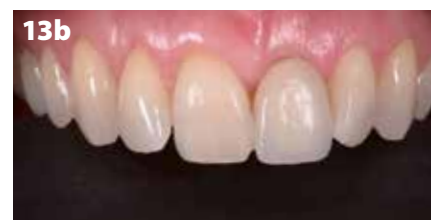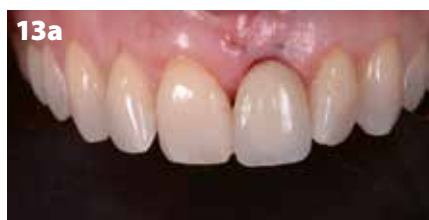**Fig. 7:** Un dente in composito è stato splintato in situ con un rinforzo in fibra di vetro e ricoperto con un composito fluido (a); proiezione occlusale (b); proiezione vestibolare (c) proiezione vestibolo-occlusale.

Il pontic di forma ovoidale di questo provvisorio si estendeva nell'alveolo post-estrattivo per modellare il tessuto e fornire supporto alle papille adiacenti (Fig. 8)<sup>4</sup> poiché senza supporto il rischio di collasso della papilla sarebbe stato maggiore.



**Figura 8:** La lastra mostra il pontic in composito che si estende nell'alveolo po-estrattivo

Dopo aver posizionato l'impianto, il provvisorio è stato nuovamente fissato sui denti adiacenti (Fig. 13a). A distanza di 4 mesi, l'impianto si era osteointegrato e, ancora una volta, il tessuto molle si era integrato bene (Fig. 13b). A quel punto si poteva partire con la fase protesica.



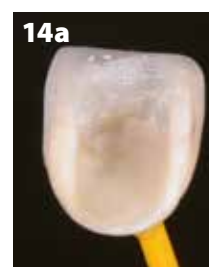**Fig. 13:** Immediatamente dopo il posizionamento dell'impianto (a) e dopo 4 mesi (b).

### La fase protesica

È stato preparato un provvisorio individualizzato avvitato, usando un guscio prelevato dalla parte vestibolare del dente estratto (Fig. 14a).<sup>5</sup>


Il guscio è stato applicato su un moncone provvisorio in titanio (Provi Abutment, Aadva) e fissato con del composito (Fig. 14b).

La parte transgingivale della corona provvisoria è stata poi modellata in modo da creare un profilo di emergenza adeguato.<sup>5</sup> Questo passaggio è fondamentale per ottenere un'estetica rosa ottimale durante la fase di maturazione del tessuto. L'occlusione è stata regolata in modo da ottenere dei contatti occlusali centrici e successivamente ridurre la guida anteriore dell'impianto.





**Fig. 14:** Usando il guscio vestibolare del dente estratto (a) è stato creato un moncone provvisorio (b).

Uno degli obiettivi del provvisorio individualizzato consiste nel permettere la creazione di una replica esatta del profilo di emergenza su una cappetta per impronta individualizzata. Per preparare la cappetta per impronta individualizzata, un analogo di impianto è stato fissato all'interno di un dappen e il restauro provvisorio individualizzato è stato avvitato sopra (Fig. 15). Il dappen è stato riempito con silicone da impronta per copiare il profilo transgingivale del restauro provvisorio (Fig. 16). La cappetta per impronta è stata quindi avvitata sull'analogo da impianto in modo tale da poter duplicare il profilo di emergenza utilizzando un composito fluido (Fig. 17). Non appena il restauro provvisorio viene svitato, la forma del tessuto inizia a collapsare. Pertanto, è stata usata una cappetta da impronta individualizzata così da fornire un modello per poi trasferire la posizione dell'impianto, l'orientamento dell'esagono della connessione e il contorno del tessuto molle.



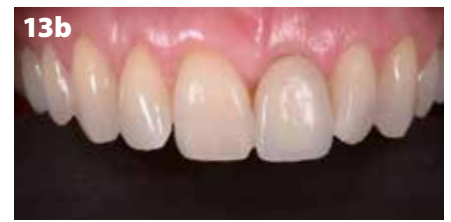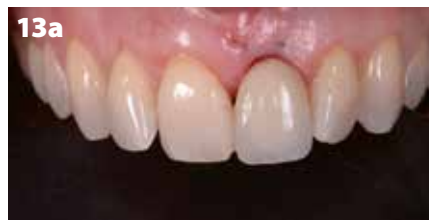**Fig. 15:** L'analogo di impianto viene fissato all'interno di un dappen e sopra di esso viene avvitato un restauro provvisorio individualizzato



**Fig. 16:** Il dappen viene riempito con silicone da impronta per copiare il profilo di emergenza del restauro provvisorio individualizzato.

**Figura 17:** La cappetta per impronta viene avvitata al di sopra e il profilo di emergenza viene duplicato con della resina acrilica.

After placement, the provisional restoration was rebonded to the adjacent teeth (Fig. 13a). Four months later, the implant was osseointegrated. Once again, good soft tissue integration was obtained (Fig. 13b). From that step, the prosthetic phase could begin.



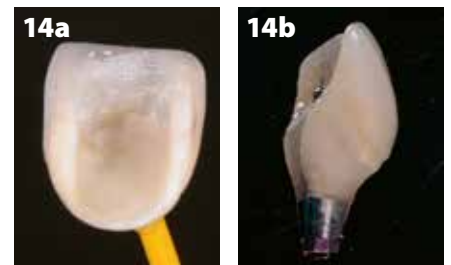
**Fig. 13:** Clinical frontal views immediately (a) and four months (b) after implant placement.

### Prosthetic phase

A customised screw-retained provisional was prepared using a shell from the buccal part of the extracted tooth (Fig 14a).<sup>5</sup>

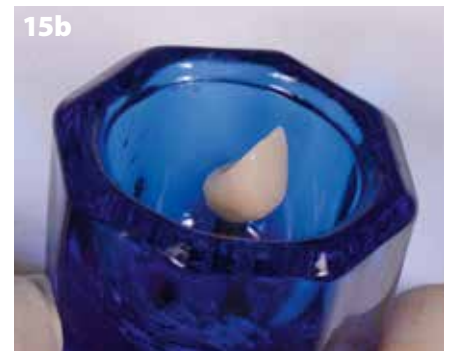
The shell was placed over a titanium provisional abutment (Provi Abutment, Aadva) and fixed with composite (Fig. 14b). Then, the transgingival part

of the temporary crown was shaped to create a suitable emergence profile.<sup>5</sup> This step is critical for the optimization of the pink aesthetics during tissue maturation.



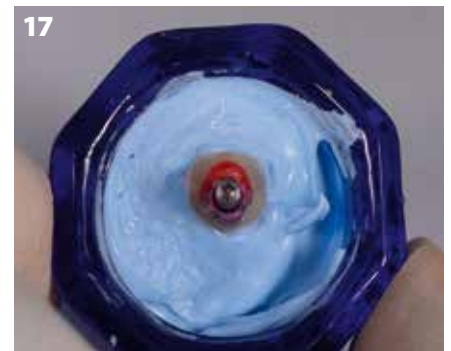

**Fig. 14:** Utilization of the extracted tooth buccal shell (a) on a provisional abutment to shape a screw-retained implant supported provisional (b).

The shell was placed over a titanium provisional abutment (Provi Abutment, Aadva) and fixed with composite (Fig. 14b). Then, the transgingival part of the temporary crown was shaped to create a suitable emergence profile.<sup>5</sup> This step is critical for the optimization of the pink aesthetics during tissue maturation. The occlusion was adjusted to attain even centric occlusal contacts and subsequently reduce anterior guidance of the implant. One of the customised provisional goals is to enable the creation of an exact replica of the emergence profile on a custom impression coping. To prepare the customised impression coping, an implant analogue was fixed inside a Dappen dish and the customised temporary restoration was screwed on top (Fig. 15). The Dappen dish was filled with impression silicone to copy the trans-gingival profile of the temporary restoration (Fig. 16). The impression coping was then screwed onto the implant analogue, so the emergence profile could be duplicated with flowable composite (Fig. 17).



**Fig. 15:** The implant analogue was fixed inside a Dappen dish (a) and the customised temporary restoration was screwed on top (b).

The instant a temporary restoration is unscrewed, the tissue shape begins to collapse. Hence, a customised impression coping was used to provide a model for transferring the position of the implant, the hex orientation of the connection as well as the soft tissue contour.



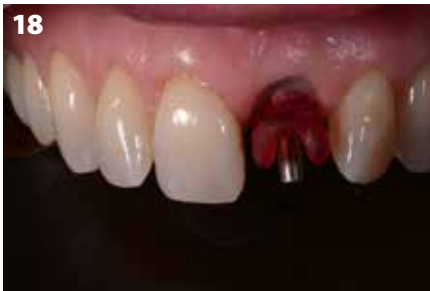**Fig. 16:** The Dappen dish was filled with impression silicone to copy the emergence profile of the customised temporary restoration.

**Fig. 17:** The impression coping was then screwed on top and the emergence profile was duplicated with acrylic resin.

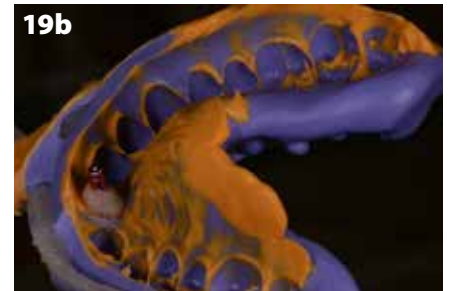
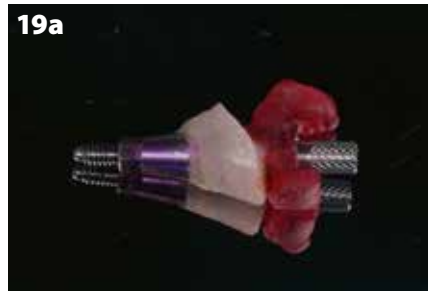The custom impression coping was therefore positioned onto the implant inside the mouth (Fig. 18), seated with a direct pick-up coping screw and an

impression was taken with the pick-up technique (open tray; Fig. 19). The temporary crown was then immediately repositioned to avoid further

shrinkage of the soft tissues. With this impression technique, the technician can make an accurate soft tissue model.



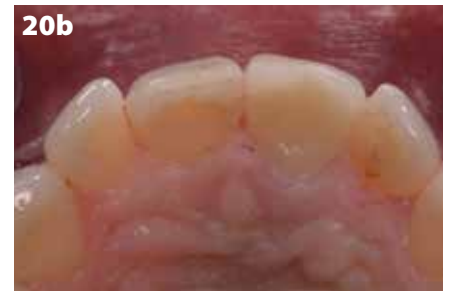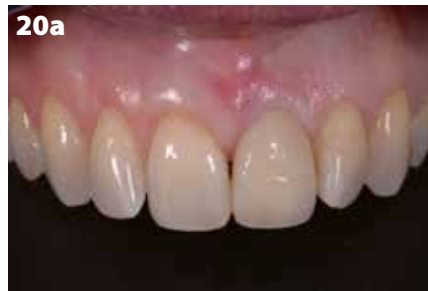**Fig. 18:** The impression coping was screwed onto the implant.



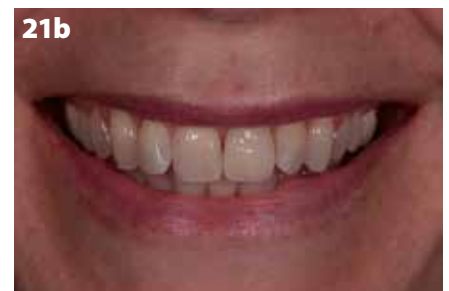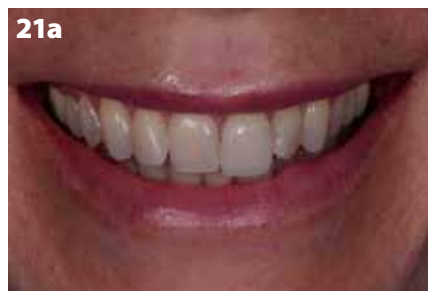**Fig. 19:** (a) customised impression coping and (b) final impression with the customised impression coping.

A screw-retained lithium disilicate crown was finally placed (Fig. 20) and torqued following the recommendation of the manufacturer, 20 Ncm.

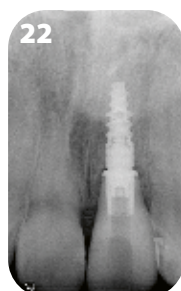At the follow-up after 5 years, an aesthetic result was seen with adequate position of the crown and surrounding implants (Fig. 21). The radiograph showed an adequate bone level and tight implant-abutment connection (Fig. 22).



**Fig. 20:** Clinical view of the final crown (a) extraoral view and (b) occlusal view.

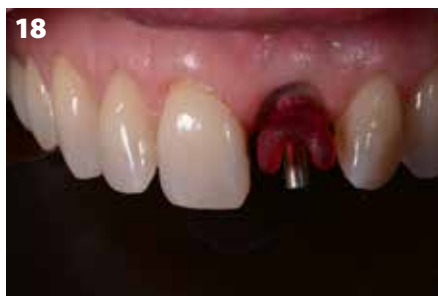

**Fig. 21:** Smile (a) before and (b) after treatment.



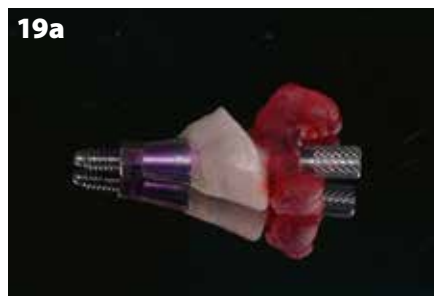**Fig.22:** Follow up after 5 years: X-ray of the implant with the crown.

La cappetta da impronta personalizzata è stata quindi posizionata sull'impianto in bocca (Fig. 18), messa in situ con una vite per cappetta da pick-up diretto ed è stata presa

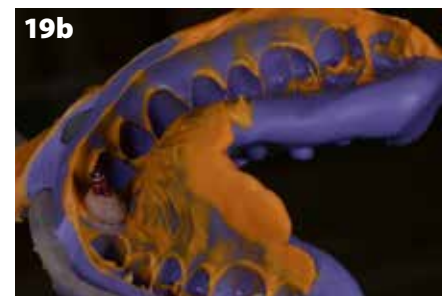


**Fig. 18:** La cappetta per impronta viene avvitata sull'impianto.

un'impronta con la tecnica pick-up (portaimpronta aperto; Fig. 19). La corona provvisoria è stata quindi immediatamente posizionata in modo da evitare un'ulteriore contra-

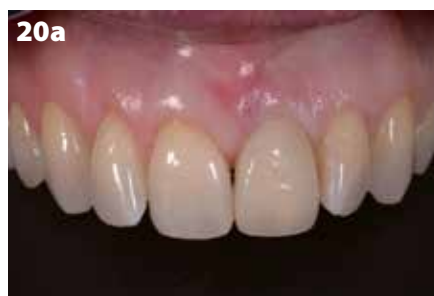

zione dei tessuti molli. Con questa tecnica d'impronta, l'odontotecnico è in grado di realizzare un modello accurato dei tessuti molli.

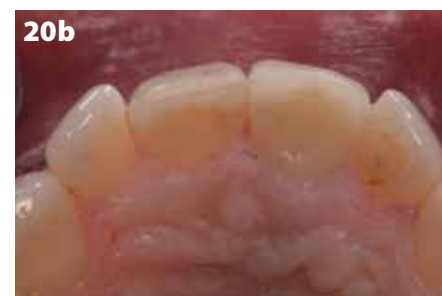

**Fig. 19:** (a) Cappetta per impronta (b) Impronta con la cappetta in situ.

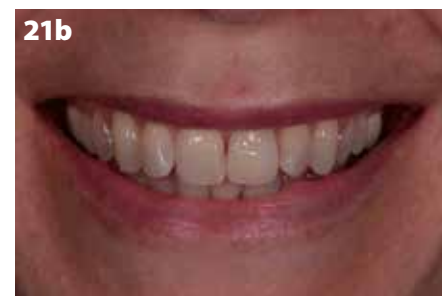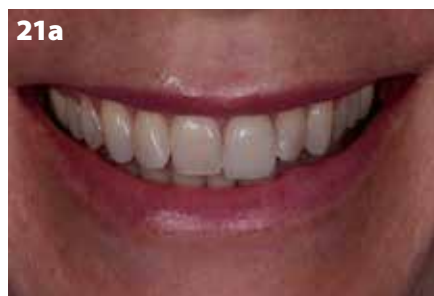Infine, è stata posizionata una corona in disilicato di litio avvitata (Fig. 20), serrata con il valore di coppia raccomandato dal produttore, ovvero 20 Ncm.



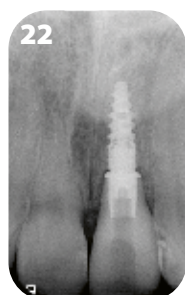Al follow-up dopo 5 anni si evidenziava un risultato estetico con la corona e gli impianti adiacenti in posizione adeguata (Fig. 21). Alla lastra il livello dell'osso appariva adeguato e la connessione impianto-moncone teneva correttamente (Fig. 22).



**Fig. 20:** Corona definitiva in situ: (a) immagine extraorale (b) immagine oclusale.



**Fig. 21:** Sorriso (a) prima e (b) dopo il trattamento.



**Figura 22:** Lastra dell'impianto e della corona in situ.

# Forma implantare e carico immediato: le soluzioni Aadv

Dott. Matteo Basso e Dott. Arturo Dian, Italia



**Dr. Matteo BASSO, DDS, PhD, MSc**  
Odontoiatra, dottore di ricerca (PhD) in implantologia orale e riabilitazione implantoprotesica, specialista in chirurgia orale. Professore a contratto dell'Università degli Studi di Milano per i corsi di Ergonomia, Economia Aziendale e Parodontologia, dirige il Centro di Riabilitazione Orale Mininvasiva, Estetica e Digitale (CROMED) presso l'IRCCS Istituto Ortopedico Galeazzi di Milano. Socio IADR, ORCA e TRAP-Active. Membro fondatore del Minimum Intervention Treatment Plan Advisory Board.



**Dr. Arturo DIAN, DDS**  
Odontoiatra, Tutor e frequentatore della clinica odontoiatrica dell'Università degli Studi di Milano presso l'IRCCS Istituto Ortopedico Galeazzi di Milano. Concentra la sua attività su procedure protesiche e implantari.

Le riabilitazioni a carico immediato rappresentano ormai una realtà molto diffusa nell'odontoiatria moderna. A fronte della necessità clinica di procedere con l'eliminazione degli elementi dentari ormai non più mantenibili, è oggi possibile infatti sostituire in maniera efficiente la dentatura nell'arco di poche ore dalla chirurgia, con una riduzione del disagio e delle difficoltà sociali dei pazienti.

Tuttavia, una riabilitazione a carico immediato richiede una pianificazione molto accurata, sia a livello di paziente che di materiali implantari e protesici, al fine di prevenire gli eventi avversi e le complicanze precoci e tardive, come soprattutto la mancata integrazione degli impianti dentali in titanio.





È evidente che la questione centrale da osservare durante una procedura a carico immediato è la creazione di una buona stabilità primaria dell'impianto dentale<sup>1-3</sup>. Esistono prove sufficienti per suggerire che il grado di stabilità primaria raggiunta durante i protocolli di carico immediato dipende da diversi fattori tra cui densità e qualità ossea, design e caratteristiche della superficie, tecnica chirurgica e

forma dell'impianto. Gli impianti conici sembrano in assoluto quelli che possano garantire più facilmente l'ottenimento della stabilità primaria<sup>2-3</sup>: richiedono mediamente un torque di inserimento superiore rispetto agli impianti cilindrici, permettono di eseguire un addensamento e compattazione ossea sulle pareti dell'ostiotomia durante il loro inserimento e la loro forma consente di essere

dotati di spire anche piuttosto ampie senza aumentare considerevolmente il diametro complessivo dell'impianto e la necessità di volumi ossei. Il vantaggio dato dalla scelta di un impianto conico per la stabilità primaria risulta secondo alcuni Autori addirittura superiore a quello dato dalla scelta della tecnica chirurgica<sup>3</sup>.

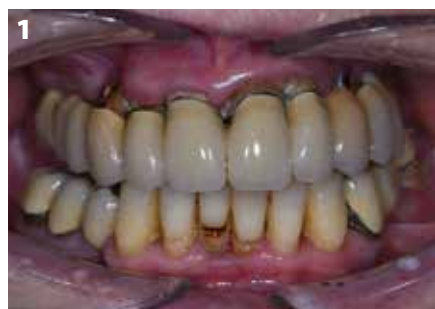## CASI CLINICI

### Casi 1

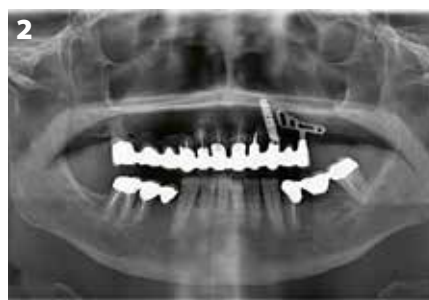Una paziente donna di 78 anni si presenta in urgenza per la decementazione di una protesi metallo-ceramica dell'arcata superiore, eseguita circa 20 anni prima (Figura 1). All'esame clinico e radiografico (Figura 2), i monconi di molti elementi si presentano fratturati e si rilevano lesioni cariose e parodontali tali da non permettere di ritenere mantenibili gli elementi dentari dell'arcata superiore. Inoltre, sono presenti 2 impianti dentali: un impianto a lama in monoblocco in posizione 24, che si

presentava mobile e circondato da tessuto fibroso, ed un impianto cilindrico a spira larga, con moncone cementato internamente, stabile ma posizionato non in maniera ideale per una procedura a carico immediato. È stata eseguita una tomografia dell'arcata dentaria superiore che ha rilevato una quantità ossea sufficiente per una tecnica di riabilitazione tipo All-on-4™ con il posizionamento di impianti dentali in sede 15, 12, 22. In sede 25 è stato previsto il posizionamento del quarto impianto, ma essendo presente una lesione cistica fibrosa dovuta alla perdita dell'integrazione

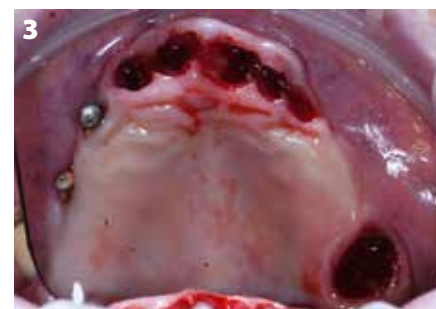dell'impianto a lama è stata programmata una rigenerazione guidata dell'osso e, nel caso non fosse stato possibile ottenere una buona stabilità primaria dell'impianto, anche la conservazione del vecchio impianto in posizione 23, per consentire comunque una procedura a carico immediato senza caricare appunto l'impianto 25. Prima dell'intervento, sono state rilevate impronte in alginato per realizzare una guida chirurgica da utilizzare anche come guida per determinare l'altezza verticale. La paziente è quindi stata sottoposta a



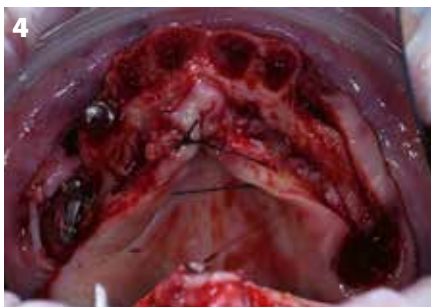**Fig. 1:** Situazione iniziale. Il ponte in arcata superiore si presenta mobile e non più recuperabile per la rottura di numerosi monconi.



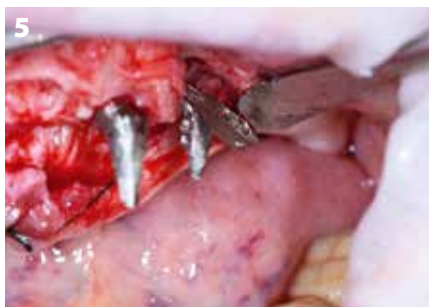**Fig. 2:** Radiografia panoramica iniziale. Si rileva la presenza di 2 impianti di vecchia tipologia nel secondo quadrante, con una lesione perimplantare estesa sull'impianto a lama di 25.



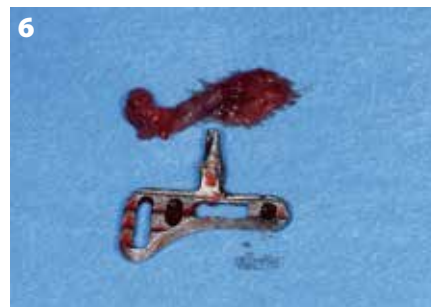**Fig. 3:** Estrazione degli elementi dentari naturali nell'arcata superiore.



**Fig. 4:** Apertura di un lembo da 16 a 26 ed asportazione delle lesioni cistiche odontogene con contestuale osteoplastica.



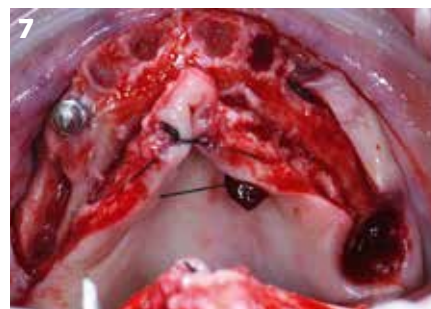**Fig. 5:** Eliminazione dell'impianto a lama in posizione 25, che si presentava mobile e privo di osteointegrazione.



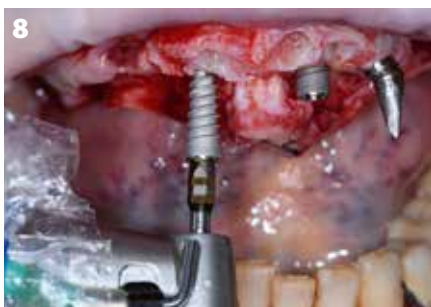**Fig. 6:** Aspetto dell'impianto a lama e cisti perimplantare annessa.

terapia antibiotica e antisettica profilattica con amoxicillina + acido clavulanico compresse da 1g ogni 12 ore per 6 giorni, iniziando la sera prima (Augmentin™, GSK) e con clorexidina 0,20% con sistema antipigmentazione e Sodium-DNA tramite sciacquo da farsi ogni 12 ore per 14 giorni, iniziando 3 giorni prima (Curasept ADS-DNA™, Curasept SpA), per ridurre la carica batterica orale e ridurre il rischio di passaggio di batteri parodontopatogeni nel sangue. Il giorno dell'intervento, in sedazione cosciente, la paziente è stata edentulizzata nell'arcata superiore (Figura 3)

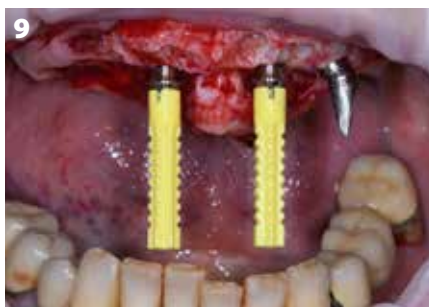ed è stato aperto un lembo a tutto spessore da 16 a 26 (Figura 4). In regione 25 è apparsa subito evidente la mobilità dell'impianto a lama, che è stato facilmente rimosso facendo leva distalmente ad esso (Figura 5), eliminando l'imponente lesione cistica che si estendeva fino all'adiacente impianto mesiale (Figure 6 e 7). Gli impianti selezionati per la riabilitazione della paziente sono stati 4 impianti Aadv tapered con diametro 4.0 mm e lunghezza 14 mm, con connessione conometrica. Sono stati quindi inseriti i 2 impianti anteriori (figura 8) con successivo inserimento



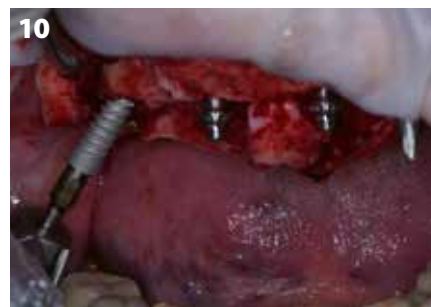**Fig. 7:** Aspetto dell'arcata superiore dopo osteoplastica, asportazione delle cisti e curettage degli alveoli.



**Fig. 8:** Inserimento degli impianti Aadv tapered in posizione ortogonale 12 e 22.



**Fig. 9:** Inserimento dei monconi Aadv SR dritti sugli impianti 12 e 22.

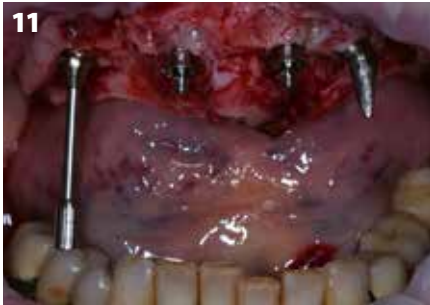

**Fig. 10:** Inserimento dell'impianto inclinato in sede 15. Il volume osseo appare sufficiente.

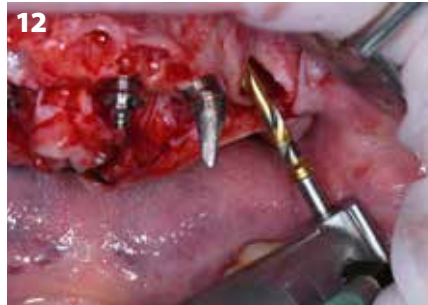dei monconi SR Abutments™ (Figura 9) e l'impianto inclinato in sede 15 (Figura 10) con il moncone SR angolato a 30° (Figura 11). Per ultimo, è stato inserito l'impianto in sede 25. In maniera sorprendente, nonostante

l'ampia lesione cistica si è stati in grado di inserire l'impianto con un torque di 50 N (Figure 12 e 13) e si è deciso quindi di non mantenere l'impianto della paziente in sede 23 e di eliminarlo durante l'intervento,

successivamente alla rigenerazione ossea guidata dell'area del 25 con osso bovino deproteinizzato (Bio Oss™, Geistlich) e membrana in collagene riassorbibile (BioGide™, Geistlich)(figure 14, 15, 16).



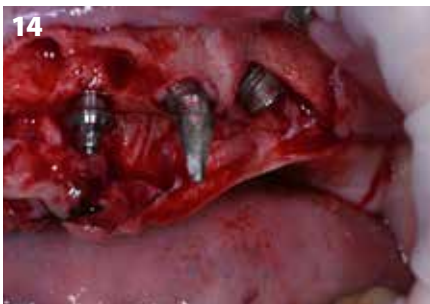
**Fig. 11:** Applicazione e verifica dell'orientamento del moncone inclinato SR da 30°.



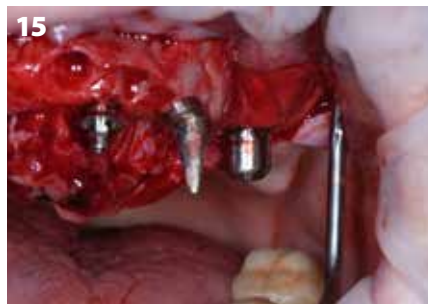
**Fig. 12:** Preparazione del sito implantare di 25. Il sito coincide con l'area osteolitica legata alla presenza del precedente impianto a lama e il volume osseo appare ridotto.



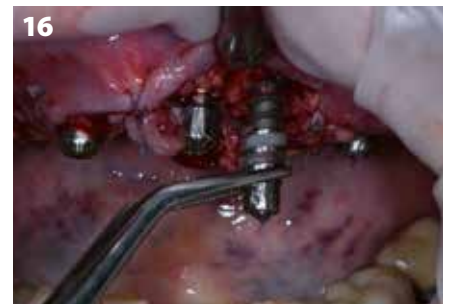**Fig. 13:** Nonostante il ridotto volume osseo, l'impianto conico ha consentito un torque di inserimento di 50 Newton.



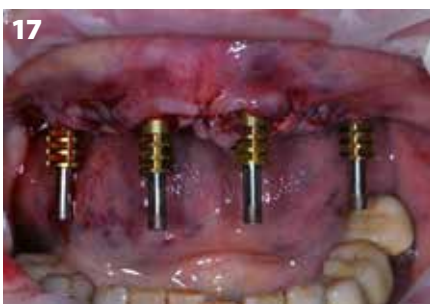**Fig. 14:** L'impianto su 25 non si presenta interamente incluso nella cresta ossea, come previsto nella pianificazione preintervento, e si deve procedere a rigenerazione guidata dell'osso.



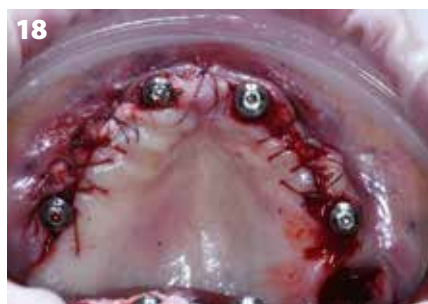**Fig. 15:** Applicazione del moncone SR da 30°, della vite di guarigione e dell'innesto osseo coperto da membrana in collagene bovino riassorbibile.



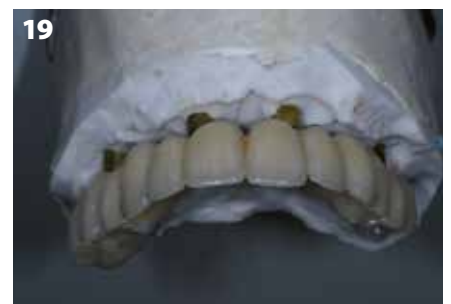**Fig. 16:** Eliminazione dell'impianto in posizione 23, resosi inutile per la riabilitazione provvisoria data l'elevata stabilità primaria del nuovo impianto in sede 25.



**Fig. 17:** Posizionamento dei coping transfer per tecnica a cucchiaio aperto per il rilevamento dell'impronta in silicone.



**Fig. 18:** Applicazione delle apposite viti di guarigione sui monconi SR per la dimissione della paziente in attesa della fabbricazione della protesi provvisoria.

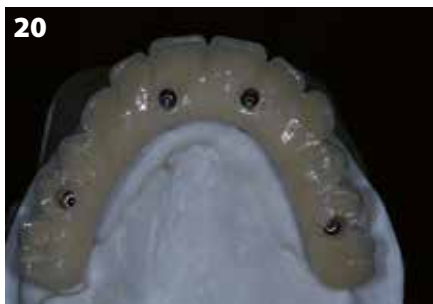

**Fig. 19:** Protesi provvisoria, visione frontale. In accordo con la paziente, non sono state inserite compensazioni gengivali in colore rosa.

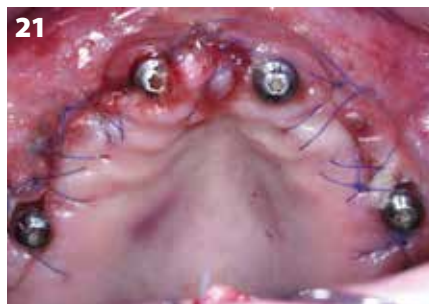E' stata quindi rilevata un'impronta in polivinilsilossano (Figura 17) e la paziente è stata dimessa dopo aver applicato le viti di guarigione sui monconi SR (Figura 18).

Il giorno seguente, è stata ricevuta una protesi in resina armata senza parte in resina rosa come da richiesta della paziente (Figure 19 e 20) e con una corretta emergenza protesica per il condizionamento dei tessuti in fase di guarigione (Figure 21 e 22). Le viti sono state serrate a 15 Newton e i fori di accesso sigillati con silicone da impronta per facilitare la rimozione in caso di necessità.

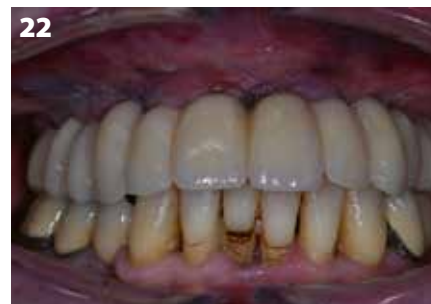La radiografia finale ha evidenziato un corretto adattamento della protesi sui monconi protesici SR.



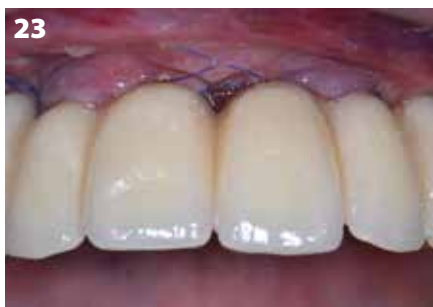**Fig. 20:** Protesi provvisoria, visione oclusale. Si noti la corretta emergenza del tragitto delle viti di serraggio, che ha consentito l'inserimento anche dei primi molari per il ridotto cantilever distale.



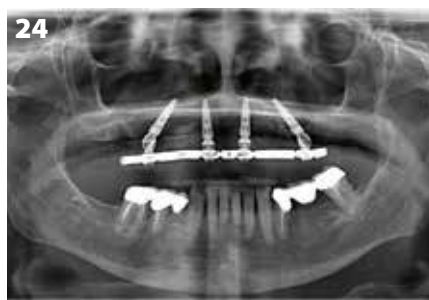**Fig. 21:** Aspetto delle mucose 24 ore dopo l'intervento chirurgico. Si evidenzia edema e gonfiore, che a volte può richiedere l'esecuzione dell'anestesia per il posizionamento della protesi provvisoria.



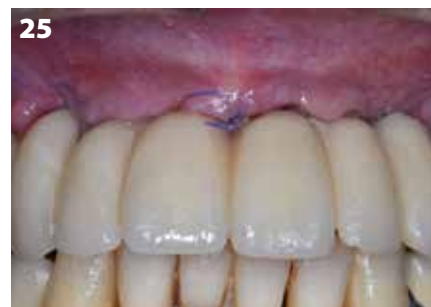**Fig. 22:** Visione della protesi provvisoria in posizione: si noti l'assenza di ischemia o di eccessiva compressione dei tessuti traumatizzati dalla chirurgia.



**Fig. 23:** Particolare del condizionamento tissutale a livello della zona estetica.



**Fig. 24:** Radiografia finale dopo il posizionamento della protesi superiore provvisoria. Si nota il corretto accoppiamento delle connessioni protesiche ed il corretto e simmetrico posizionamento degli impianti.



**Fig. 25:** Aspetto dei tessuti molli, 7 giorni dopo carico immediato.

## Considerazioni finali

L'utilizzo di impianti conici a connessione conometrica interna AADVA Tapered ha consentito un corretto posizionamento secondo tecnica riabilitativa a carico immediato All-on-4™. La particolare forma conica degli impianti e la spira aggressiva a passo largo ha consentito una stabilità primaria elevata anche a livello dell'impianto 25, posizionato in un'area priva di un volume osseo soddisfacente, facilitando il carico immediato anche se contestuale ad una procedura rigenerativa.

La particolare forma della connessione conometrica con platform switching<sup>4</sup> risulta particolarmente vantaggiosa nelle prime fasi di guarigione di un carico immediato sia per i tessuti molli che per i tessuti duri.

## Bibliography

1. Valente ML, de Castro DT, Shimano AC, Lepri CP, dos Reis AC. Analysis of the influence of implant shape on primary stability using the correlation of multiple methods. *Clin Oral Investig*. 2015 Nov;19(8):1861-6.
2. Karl M, Grobecker-Karl T. Effect of bone quality, implant design, and surgical technique on primary implant stability. *Quintessence Int*. 2018 Jan 22:189-198.
3. Elias CN, Rocha FA, Nascimento AL, Coelho PG. Influence of implant shape, surface morphology, surgical technique and bone quality on the primary stability of dental implants. *J Mech Behav Biomed Mater*. 2012 Dec;16:169-80.
4. Macedo JP, Pereira J, Vahey BR, Henriques B, Benfatti CAM, Magini RS, López-López J, Souza JCM. Morse taper dental implants and platform switching: The new paradigm in oral implantology. *Eur J Dent*. 2016 Jan-Mar;10(1):148-154.

# I fattori del design d'impianto che influiscono sulla longevità dell'osseointegrazione



*Il Dott. Miguel A Iglesia Puig è titolare di uno studio privato a tempo pieno a Saragoza (Spagna). Ha oltre 26 anni di esperienza pratica in implantologia orale e odontoiatria generale e oltre 12 anni di esperienza clinica con il sistema di impianti Aadva di GC. Si è laureato in odontoiatria, ha conseguito un diploma post-laurea in implantologia e un dottorato presso l'Università dei Paesi Baschi (UPV) a Bilbao (Spagna). Il Dott. Iglesia ha scritto oltre 40 articoli scientifici e 4 capitoli di libri di testo. Nel 2001 ha ricevuto il premio annuale della Società spagnola di odontoiatria protesica per la migliore ricerca originale. Il Dott. Iglesia è membro del Consiglio Scientifico dell'Associazione odontoiatrica di Aragona e fa parte del comitato editoriale di team che si occupano di peer review per diverse pubblicazioni internazionali del settore dentale. Dal 2010 è consulente referee di The International Journal of Oral and Maxillofacial Implants.*

## Valutazioni radiografiche del sistema di impianti Aadva dopo 10 anni di funzione clinica

**Dott. Miguel A Iglesia Puig, Spagna**


Oggigiorno, sostituire gli elementi dentari mancanti con restauri su impianti è una delle opzioni di trattamento più predicibili e sicure che un clinico possa eseguire, con un tasso di successo del 97% e oltre. I risultati ottenuti sono soddisfacenti sia per i pazienti sia per i clinici.

Una delle sfide in implantologia è mantenere stabili, sani e funzionali a lungo termine i risultati ottenuti inizialmente.

Esistono numerosi fattori relativi a diverse aree che possono influenzare questo successo e sono correlati alla diagnosi, alla procedura chirurgica, alla protesi o al mantenimento.

Questo articolo si concentra sulle caratteristiche del design degli impianti, in particolare su quelle dei sistemi di impianti Aadva di GC, e sull'impatto che esercitano sulla durevolezza del trattamento. Vengono presentati sette casi clinici trattati con questo sistema, con i relativi controlli anche a 10 anni dal trattamento.

Se da un lato l'età, l'anatomia e la qualità dell'osso, come pure la procedura chirurgica, sono tutti fattori che influiscono sul tasso di sopravvivenza degli impianti dento-alveolari, è stato dimostrato che anche il design dell'impianto esercita un impatto notevole. Fin dalla fine degli anni 70 del secolo scorso, quando nella comunità odontoiatrica è stato introdotto il concetto di osseointegrazione, si è verificata un'interessante evoluzione negli aspetti macroscopici (design del corpo e geometria della filettatura) e microscopici (materiale dell'impianto, morfologia della superficie e rivestimento) del design.



### DESIGN DEGLI IMPIANTI AADVA

Impianto Aadva Standard e Conico. **a.:** microfilettatura coronale; **b.:** colletto angolato lucidato; **c.:** Connessione protesica conica interna con platform switch; **d.:** microstruttura della superficie di elevata qualità industriale (priva di contaminanti).

Il **MACRODESIGN** degli impianti presenta diversi aspetti interessanti che influiscono sulla sopravvivenza a lungo termine.

- La doppia filettatura progressiva conferisce all'impianto una capacità autofilettante che contribuisce a ottimizzare la preparazione dell'osso in modo conservativo e al contempo facilita il raggiungimento di una buona stabilità primaria<sup>1</sup>.
- Le microfilettature coronali aumentano la superficie di contatto con l'osso e promuovono una migliore distribuzione delle forze a cui è sottoposto l'impianto attraverso l'osso.<sup>2</sup> Le microfilettature inoltre aumentano la rigidità nel colletto dell'impianto, il quale costituisce un'area critica poiché contiene la connessione protesica e l'impianto è di spessore inferiore.
- Il colletto angolato lucidato contribuisce a creare un sigillo biologico tissutale stabile poiché lascia più spazio per i tessuti molli e ne facilita l'attacco all'impianto.<sup>3</sup>
- Anche il platform switch contribuisce al mantenimento dei tessuti duri e molli in quanto distanzia orizzontalmente la connessione con l'osso, riducendo la perdita d'osso marginale.<sup>4</sup>
- La connessione conica interna con blocco esagonale conferisce

numerosi vantaggi al complesso impianto-restauro.

In primo luogo, facilita la formazione di un sigillo ermetico che previene la contaminazione batterica<sup>5</sup>, contribuendo così al mantenimento dell'ampiezza biologica. Inoltre, semplifica il posizionamento delle parti protesiche, con un'incidenza minore di allentamenti delle viti protesiche rispetto alle connessioni esterne.<sup>6</sup> La conicità garantisce una distribuzione omogenea delle forze e delle sollecitazioni meccaniche.<sup>7</sup> Tutti questi fattori contribuiscono all'ottenimento di una connessione protesica stabile.

Si noti che, nel macrodesign di un impianto, una distribuzione favorevole delle forze costituisce un fattore chiave: questo significa che le forze compressive sono massimizzate mentre le forze di tensione e taglio sono minimizzate. Tuttavia, in base alla qualità dell'osso, può essere necessario utilizzare tipi di design diversi. Se le forze compressive durante il posizionamento dell'impianto sono eccessive, si può causare necrosi da pressione e questo è più probabile che accada se l'osso è molto denso. Gli impianti conici inducono maggiori forze compressive e sono indicati se l'osso è più debole

poiché incrementano la stabilità primaria. Inoltre, gli impianti conici Aadva presentano una profondità della filettatura leggermente maggiore rispetto agli impianti standard Aadva e anche questo promuove la stabilità primaria.

Anche il **MICRODESIGN** degli impianti influisce sulla sopravvivenza a lungo termine e merita che gli venga data pari importanza:

- Il titanio ha un potenziale di osseointegrazione piuttosto unico: è completamente inerte e altamente biocompatibile. Esistono diversi gradi relativi alla composizione del titanio utilizzato negli impianti. Il titanio di grado 5 è la lega in titanio maggiormente utilizzata negli impianti dentali e ha proprietà meccaniche eccellenti.<sup>8,9</sup>
- Per decenni si è provato a migliorare la microstruttura della superficie degli impianti, nel tentativo di aumentarne la ruvidità e di conseguenza incrementare il contatto osso-impianto e ridurre le forze di taglio sfavorevoli. A questo scopo, sono stati applicati diversi tipi di trattamenti chimici e/o meccanici.<sup>10</sup> Nel caso degli impianti Aadva, si usa il trattamento SLA, che consiste nella sabbiatura con particelle di ossido di alluminio a grana grossa, nonché

la mordenzatura con acido. È stato dimostrato che esso migliora, favorisce e stimola l'osseointegrazione.<sup>11</sup> Mentre spesso sulla superficie di molti degli impianti di tipo SLA sono presenti contaminanti e modifiche chimiche accidentali, gli impianti Aadvà presentano una qualità industriale elevata e le superfici risultano prive di qualunque tipo di

inquinante o contaminante.<sup>12</sup> Occorre evitare qualunque tipo di inquinamento e contaminazione delle superfici implantari in quanto comportano il rischio di generare gravi conseguenze cliniche quali peri-implantite o perdita precoce dell'impianto.<sup>13</sup>

- La ruvidità variabile delle superfici degli impianti Aadvà, dove la

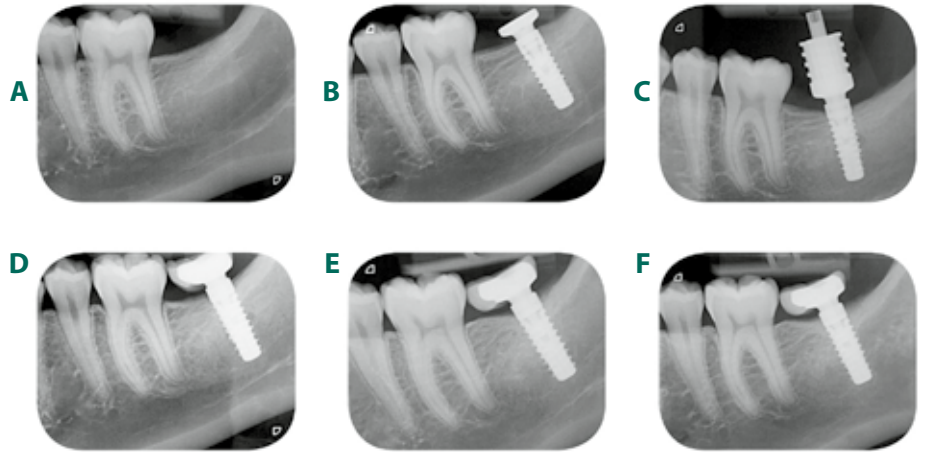
ruvidità aumenta verso l'area apicale, favorisce l'adattamento alla risposta cellulare nelle diverse aree per accelerare l'osseointegrazione.

Tutti questi aspetti del macro- e micro-design degli impianti promuovono la conservazione del tessuto osseo e dei tessuti molli sovrastanti.

## CASI CLINICI

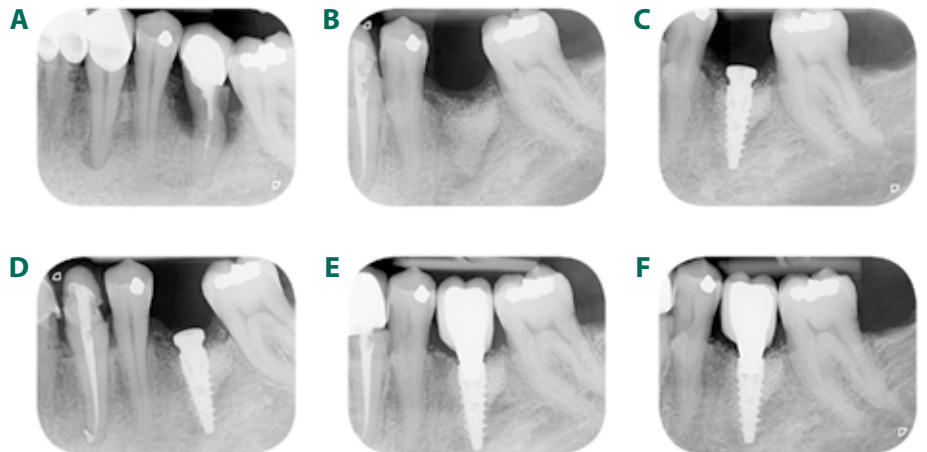
### Caso 1

**A:** Donna di 20 anni con agenesia dell'elemento 37. **B:** Posizionamento dell'impianto Aadvà Standard Regular da 12mm. **C:** Presa delle impronte a 2 mesi. **D:** Restauro con corona in metallo-ceramica avvitata direttamente sull'impianto. **E:** Follow-up a 7 anni dal trattamento. **F:** Follow-up a 10 anni dal trattamento.



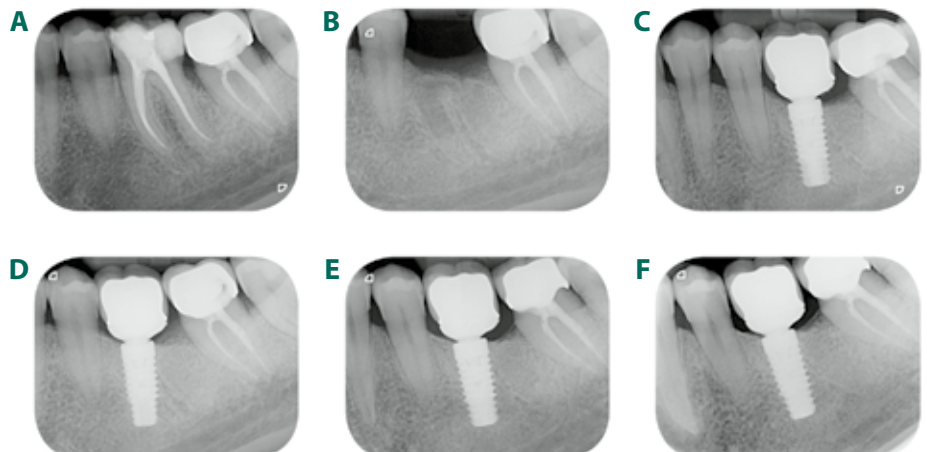
### Caso 2

**A:** Donna di 43 anni con sigillo del canale radicolare insufficiente sul dente 45, riassorbimento della radice e perdita di osso sulla circonferenza. **B:** Estrazione e rigenerazione guidata dell'osso con innesto autologo e membrana riassorbibile. **C:** Impianto conico Aadvà Tapered Regular da 12mm (posizionamento a 6 mesi dall'estrazione). **D:** Dopo un periodo di 2 mesi di osseointegrazione. **E:** Corona in metallo-ceramica avvitata direttamente sull'impianto. **F:** Controllo a 7 anni dal trattamento.



### Caso 3

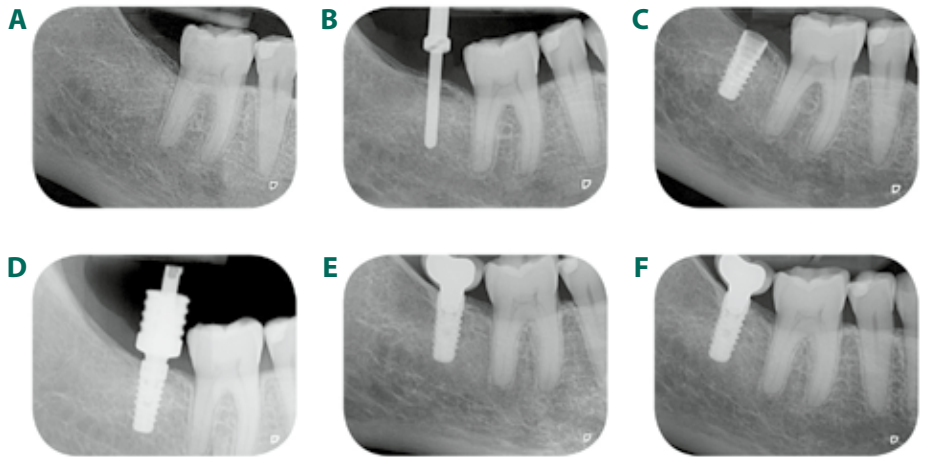
**A:** Donna di 40 anni con frattura verticale a carico del dente 36. **B:** Condizione dell'osso a 6 mesi dall'estrazione. **C:** Impianto Aadvà Standard Wide da 12mm con corona in metallo-ceramica cementata su abutment individualizzato CAD-CAM. **D:** Controllo a 2 anni. **E:** Controllo a 6 anni. **F:** Controllo a 10 anni.





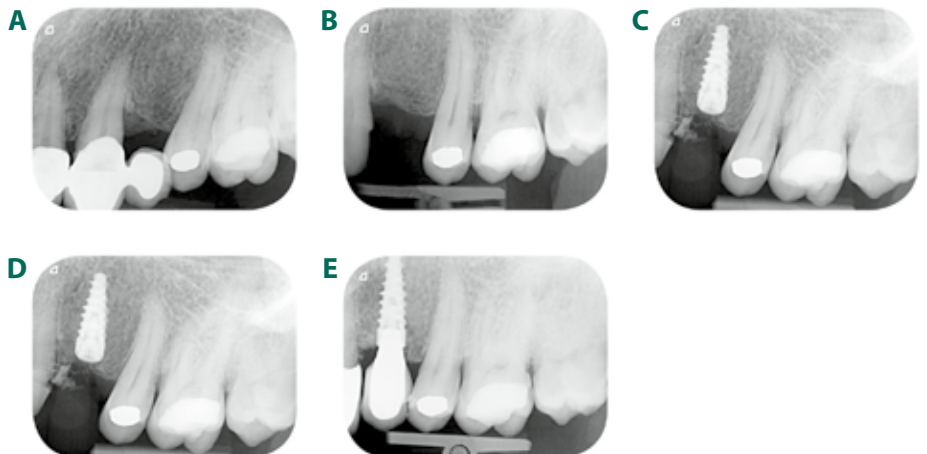
## Case 4

**A:** Donna di 57 anni con elemento 47 mancante. **B:** Controllo intra-operatorio della distanza rispetto al nervo dentale inferiore. **C:** Impianto Aadv Standard Regular da 10mm. **D:** Presa delle impronte a 2 mesi. **E:** Corona in metallo-ceramica avvitata. **F:** Controllo a 10 anni.



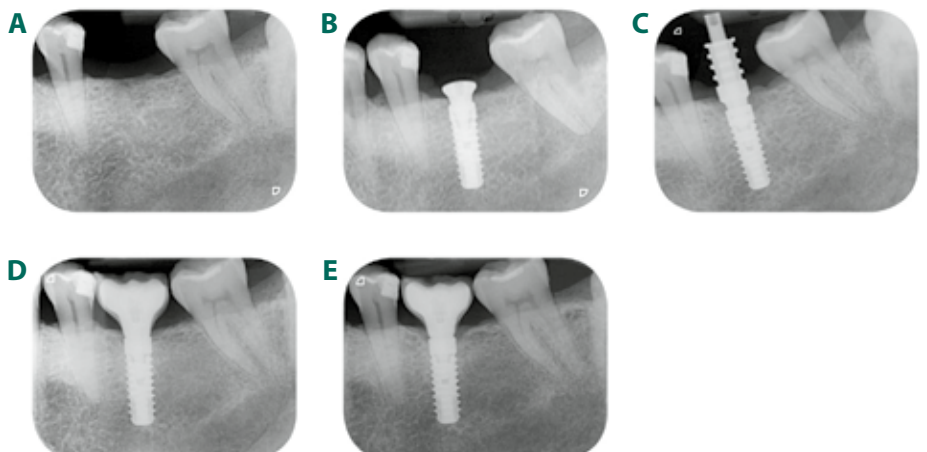
## Case 5

**A:** Uomo di 43 anni con elemento 24 mancante e difetto parodontale intraosseo angolare distale sul dente 23. **B:** Dopo il trattamento parodontale e la rigenerazione parodontale del difetto distale sul dente 23. **C:** Impianto conico Aadv Tapered Regular da 12mm. **D:** Corona in metallo-ceramica avvitata direttamente sull'impianto inserito sul sito 24. **E:** Controllo a 7 anni dal trattamento.



## Case 6

**A:** Donna di 49 anni con dente 36 mancante. **B:** Impianto Aadv Standard Regular da 12mm. **C:** Presa delle impronte a 2 mesi. **D:** Corona in metallo-ceramica avvitata direttamente sull'impianto. **E:** Controllo a 10 anni.




# GC Get Connected

Impara. Condividi. Ottieni.



GET CONNECTED  
**SMILE**  
PROGRAM

# Strumenti di supporto disponibili per il download



## Corsi

**Our trainings 2023/2024**

- Implantology**  
Location: JD By Giorgio Formicola, 20094 Arcore, Pavia  
23/04/2024 09:00 - 21/04/2024 18:00  
Read more >
- Formative Initials in Implantology**  
Location: International JJ, 20094 Arcore, Pavia  
23/04/2024 09:00 - 21/04/2024 18:00  
Read more >
- Final LR in A&Z**  
Location: JJ, 20094 Arcore, Pavia  
23/04/2024 09:00 - 21/04/2024 18:00  
Read more >

## Video

**Videos Implantology**

Aadva™ implant uncover and LOCATOR™ abutment

GC Tech Aadva™ implant uncover and LOCATOR™ abutment  
Video Tutorial  
Implant Uncover and Locator® Placement

Locator Integration in an existing full denture

GC Tech Europe - Locator Integration in a  
Video Tutorial  
Locator® Integration in an existing full denture

## Brochure

A grid of various brochures and product information sheets, including:

- Product Catalogue
- Implant Catalogue
- Locator Integration
- Implant Uncover
- Locator Integration in an existing full denture
- Locator Integration in a

## Articoli

A grid of article thumbnails with titles such as:

- Full arch implant rehabilitation: a case report
- Managing complex maxillary lateral incisors with implants: the key to success
- The challenge of replacing adjacent incisors
- Handling a challenging case in the anterior area with implants
- Single tooth replacement in the anterior zone: counterbalances of the most conservative technique to a decade and more
- Implant shape and variables leading the choice of the best implant
- Implant design factors that influence the longevity of implant-retained dentures

## Librerie CAD/CAM

Three logos representing CAD/CAM libraries:

- Implant Data and connectivity library (Dental CAD)
- Implant Data and connectivity library (Dental CAD)
- Implant Data and connectivity library (Dental CAD)

## Certificati

Two certification documents or certificates related to the implant system.



Per ulteriori informazioni contattare:

GC Tech.Europe GmbH  
- a GC Europe AG company

Harkortstr. 2  
D-58339 Breckerfeld  
Germany  
Tel.: +49 2338 801980  
Fax: +49 2338 801985  
E-Mail: [info@gctech.eu](mailto:info@gctech.eu)  
<https://www.gc.dental/gctech/en>

GC ITALIA S.r.l.

Via Luigi Cadorna 69  
20055 Vimodrone (MI)  
Tel. +39.02.98.28.20.68  
Fax. +39.02.98.28.21.00  
[info.italy@gc.dental](mailto:info.italy@gc.dental)  
<https://www.gc.dental/europe/it-IT>