

根管形成用 NiTiロータリーファイルの革新

NEX NiTiファイル Msの臨床応用

東京都 石井歯科医院
歯科医師
石井 宏



はじめに

1990年代前半にDr.Jhon McSpaddenやDr.Johnsonらの貢献によって、第一世代のNiTiロータリーファイル（以下NRF）が医療現場に出始めた。2018年現在までの約25年、その過程においてコンセプトやデザインなどでいくつかの小さな潮流の変化をみせてきた。現在の大きな流れである金属性質を変えるための熱処理に

よるマルテンサイト相を応用したNRFは、過去の「小さな変化」と比較して非常に大きな革新と言って良い。その革新は臨床家にとって様々な利点をもたらしたので歯内療法専門医の意見として、ここで皆様方と共有したい。

今回ジーシー社より発売されたマルテンサイト相のNEX NiTiファイル Ms（以下NEX Ms）の臨床的特徴をいく

つか挙げる。

1. 根管追従性の大幅な向上
2. プレカーブの付与

これらの性質はすでにNRFを用いて根管形成を行っている歯科医師にとっては、日常臨床に必要度の高い特徴であることは明白である。

■ 根管追従性の向上

一般的にNRFはサイズとテーパーが大きくなると柔軟性が低下し、その追従性が失われるという欠点があった。04テーパーであれば#40以上、06テーパーであれば#35以上のファイルになると著しくその柔軟性が低下し、結果として根管の追従性が失われ、レッジやトランスポートーションなどの偶

発的なトラブルが発生する不安が拭えなかった。しかし今回新しく製品化されたNEX Msにおいてはその最大サイズ（#60/02テーパー、#40/06テーパー）のファイルにおいてもマルテンサイト相特有の性質ゆえ、その柔軟性が失われずに臨床で安心して使用できる根管追従性を持ち合わせている（図1）。

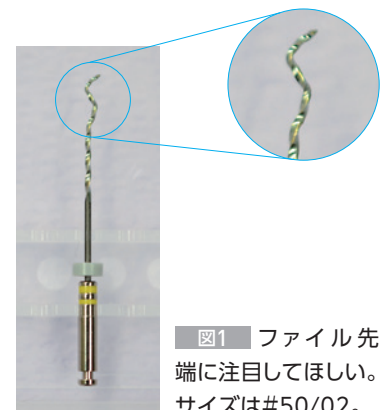


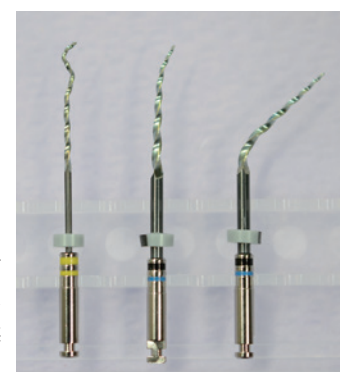
図1 ファイル先端に注目してほしい。サイズは#50/02。

■ プレカーブの付与

従来一般的なNRFにおいてはプレカーブをつけることは困難であり（不可能ではないが）レッジの修正やフック状根管の形成など、繊細なファイリングが必要な際にはその使用が困難であった。NEX Msはその新たな金属的特徴から、今までつけなかったプレカーブも簡単に付与することができるようになった（図2）。また付与

したプレカーブは滅菌すれば（温めれば）元の直線に戻るので再度プレカーブを付与することが可能である。（筆者は使用したファイルは廃棄するのでこの恩恵には与らないが。）

図2 様々なプレカーブが付与可能である（臨床上左端のようなプレカーブは必要ないが柔軟性確認のために試験）。



プレカーブが付与できるようになったことによって得られた、臨床上有効だと考えられる例を2つほど挙げる。

例1

開口量の少ない患者さんで通常のNRFでは大臼歯部の根管内に挿入しづらい症例(図3a、b)においても、NEX Msに大きな弧のプレカーブを付与することによって、容易に根管にファイルを挿入することができる(図4a、b)。

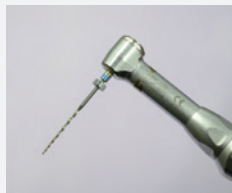

図3a プレカーブなし。



図4a NEX Msに大きな弧のプレカーブをつける。

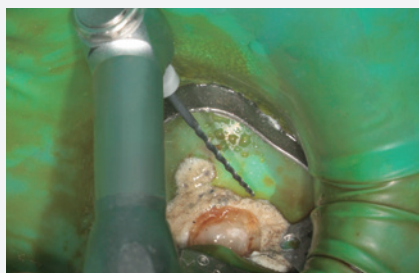

図3b 開口量が少ない症例だと、上顎の歯列弓にモーターのヘッドが当たってしまい根管口にファイルを挿入することが困難である。



図4b 図4aのようなプレカーブを付与することで、ファイル先端を根管口に挿入しようとしてもモーターヘッドは上顎歯列弓に干渉されることはない。

例2

今まではレッジができてしまっている根管では、たとえ元の根管を発見、穿通できたとしても、その後に一般的なNRFを使用した場合、その復元性(ファイルがまっすぐになるろうとする性質)からレッジ部位に誘導されてしまい、元の根管にファイルを誘導するのは困難であった。そのためステンレススチールのファイルを用いて時間をかけて根管形成をする必要性があり、NRFを用いて効率よく根管形成を行うことに慣れている術者にとってはストレスフルな作業であった。しかしNEX Msではプレカーブを付与する(図5a)ことによって、手指によりまず元の根管にファイルを挿入し(図5b)、その後に手指による回転、もしくはNEX Msを根管に挿入した後にエンド用モーターに装着して回転させることにより効率的に根管形成を行うことができるようになった。



図5a レッジ修正用にプレカーブをつけたところ。

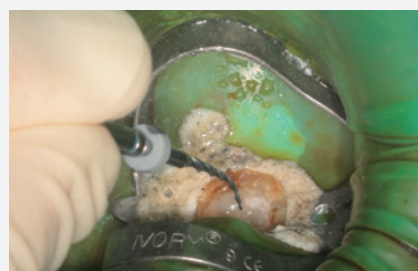
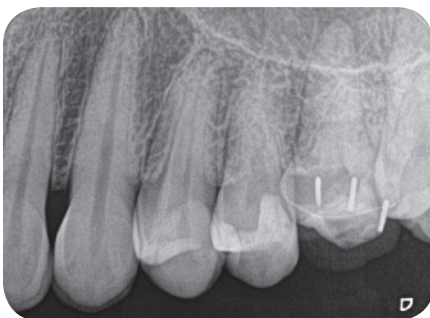
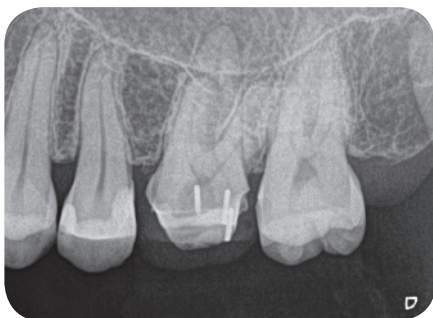図5b プレカーブをつけたファイルをレッジのできた根管を乗り越え、元の根管に挿入しようとしている。

以上NEX Msについてその特徴について筆者が特に感じたことを説明してきた。以下に当ファイルにて根管形成を行った症例を提示する。

症例 45歳 女性 6

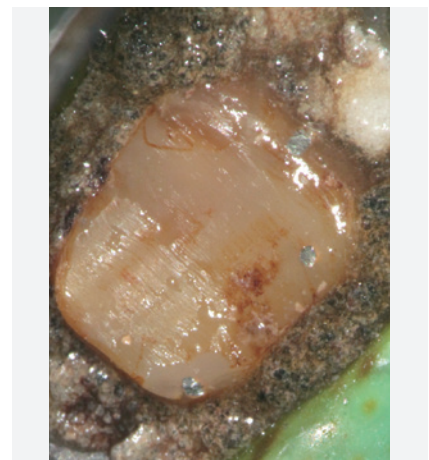
かかりつけ医からの依頼内容：抜髄せずにピンを使用したコア部の築造を行い暫間冠にて経過を見ていた。しかしながら数日前より激痛が始まり、不可逆性歯髄炎、もしくは歯髄壊死を疑い当院に紹介。



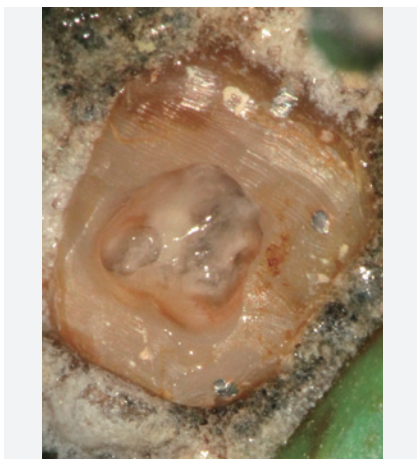1-1 初診時X線。

診査所見：来院時には自発痛は治っていた。
 パルパー(―) EPT(―) 打診(+) 根尖部圧痛(+)
 歯髄の診断：歯髄壊死
 根尖周囲組織の診断：根尖性歯周炎

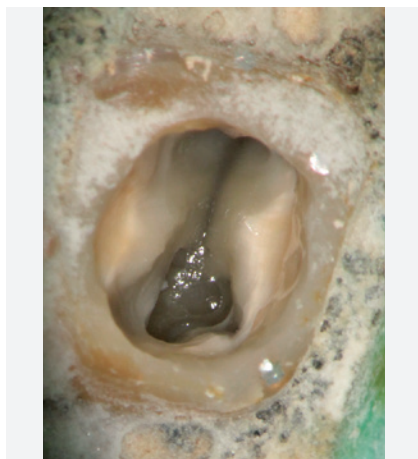患者さんには根管治療が必要であることを説明し、同意を得たので治療を開始した。



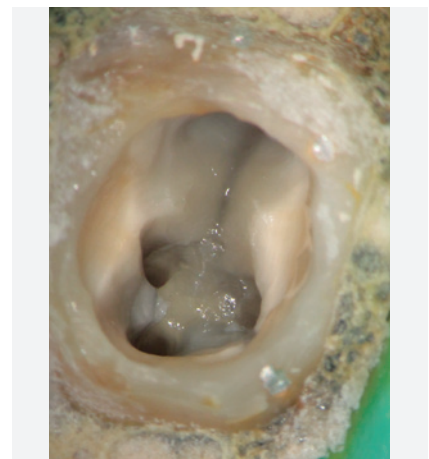1-2 ラバーダム防湿後、漏洩防止のためのコーキング剤を使用し患歯とラバーダムの隙間を埋めたのちに、過酸化水素水とヨード溶液にて患部の消毒を行った。築造に使用したピンの切断面が3箇所露出している。



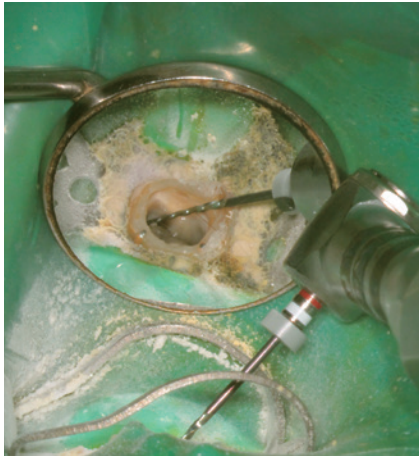1-3 アクセス窩洞は可及的に小さくするように心がけたが、レジンと歯質の界面に漏洩が疑われる箇所がみられたので汚染が疑われる部位を除去していくとアクセス窩洞は大きくなった。



1-4 根管口を明示。



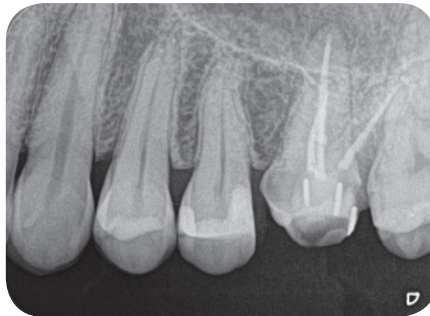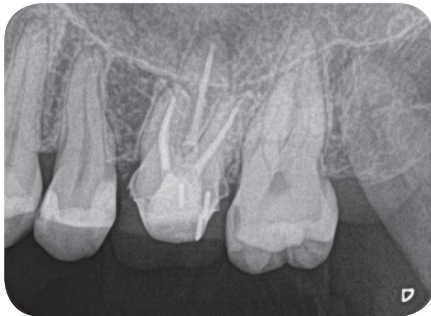1-5 アクセス窩洞形成が終了。



1-6 NEX Msにて根管形成を行っている。



1-7 筆者がNEX Msを使用する場合のシークエンス(フルレンジステック): 左から#15/04 → #25/04 → #25/06 → #35/04 → #40/04。



1-8 根管充填後: ファイルの柔軟性が増したおかげでストレートラインアクセス形成を行う際に、根管口付近の削除量を従来よりも保存的な形成を行うことができたと感じている。

まとめ

NEX Msファイルについての特徴をお伝えしてきた。

我々歯科医師がくれぐれも忘れてはならないことは、材料や器具、薬剤や手技の取捨選択は、最終的に患者利益に繋がらなくてはならないということ

である。NRFの刷新が本当に根尖性歯周炎の治療において成功率を上げたり、効率化が達成されたりすることに繋がるのか? 医療現場に受け入れるための準備や戦略になっていないか? 我々医療人は個人的な興味や、

趣味で器具なり手技を選択するのではなく、最終的にそのことを選択することによって、本当に患者利益に寄与するのか? という視点を忘れてはいけない。その意味においてNEX Msの選択は間違いでないといえる。



石井 宏(いしい ひろし)

東京都 石井歯科医院 歯科医師

略歴・所属団体◎1993年 神奈川歯科大学卒業。1996年 東京都板橋区一般歯科医院開業。2006年 ペンシルバニア大学歯内療法学科学大学院卒業。2007年 石井歯科医院開業。2009年 ペンシルバニア大学非常勤講師
米国歯内療法学会正会員、専門医/ペンエントスタディークラブインジャパン主宰/日本歯内療法学会専門医