

# レイヤリングにおける イニシャル スペクトラムステインの 多様性

韓国 釜山ハイブデンタルクリニック (Busan HIVE dental clinic)  
歯科技工士  
Kim Jin Gu



## はじめに

私はセラミック技工を行う際、ステイニングのみでなくレイヤリングを組み合わせる方法を好んで用います。それは、ポーセレンパウダーでしか表現できない質感があり、現在一般的に使用されているステインとグレースペーパーストの組み合わせだけの表現には限界があると考えているからです。しかし、ポーセレンパウダーでしか表現できない質感と、ステインでの表現との間にある“ギャップ”を、GCのセラミックシステムであるイニシャル (図A) を使用することで、最小限に抑えることができるようになりました。

私が考えるイニシャルのセラミックシステムの利点は、パウダーとステインの焼成温度の範囲に互換性がある

ことです。たとえば、ラミネートベニヤやインレー製作に使われ比較的低温で焼成するリチウムシリケートガラスセラミックスの「イニシャル LiSi」、PFZに使用される「イニシャル Zr-FS (以下 Zr-FS)」、メタル用の「イニシャル MC」など、パウダーの母材によって焼成温度が変わりますが、イニシャル スペクトラムステイン (以下スペクトラムステイン) であれば、約750℃~890℃の温度帯で内部・外部を問わずこの1種類で対応できます。また、スペクトラムステインキットを1つ持っていればすべてのセラミック補綴装置に対応できるため、経済的にも優れています。

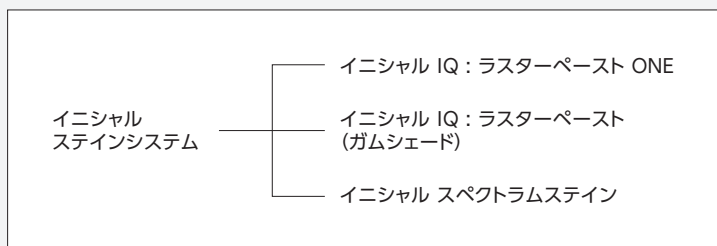
私は主にジルコニアフレームの上で Zr-FSを用いてビルドアップを行うこと

が多いですが、スペクトラムステインの2、3、4、5、6 (図B) は、イニシャルのデンティンパウダーと色調体系が似ているため、築盛スペースがやや不足していてもデンティンパウダーを十分に築盛できない場合でも、スペクトラムステインを用いて補綴装置全体の色調を維持しながら彩度だけを高めることが可能です。マメロンのような内部構造を表現する際にも、ステインだけでデンティンからの延長として自然に表現できる点も大きな利点だと考えています。

今回のケースプレゼンテーションでは、イニシャルパウダーおよびステインシステムを効果的に活用し、補綴装置を製作するプロセスをご紹介します。と思います。

### イニシャル ステインシステムの特長

- ① 製作する補綴装置の種類に関係なく、全てのセラミックに対応可能 (モノリシックジルコニア補綴含む)
- ② パウダーセラミックに使用時、内部・外部、ビルドアップと同時に焼成可能
- ③ ペーストタイプ/パウダータイプの製品構成で、補綴装置の細部表現に柔軟に対応



図B スペクトラムステインのシェードガイド。

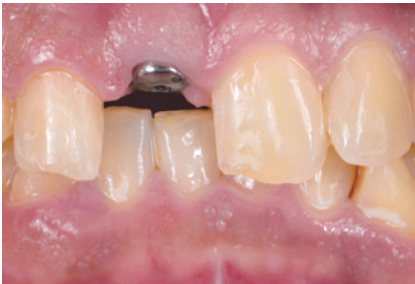図A イニシャルのステインシステム。

症例1 40代男性 1 | PFZ イニシャル Zr-FS, イニシャル スペクトラムステイン

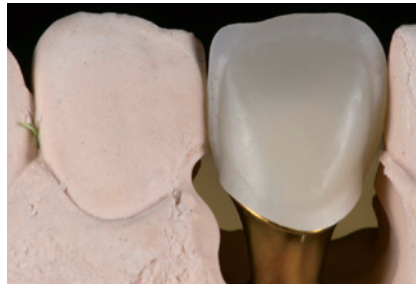40代前半の男性のケースです。事故により歯が折れてしまい、歯科医院を受診され、インプラント補綴を行うことになりました。図1-1からも確認で

きるように、このケースはディープバイトで、設計時にアバットメントからクラウンまで唇舌的なスペースを確保するのが容易ではありませんでした。設計

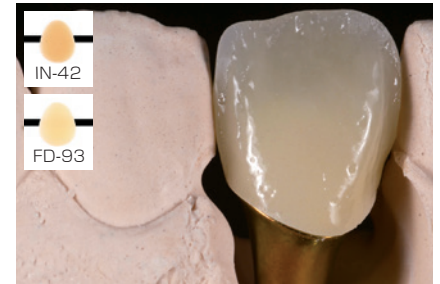を進める中で、通常のレイヤリングに必要な築盛スペースが大きく不足しており、デンティンパウダーからのレイヤリングができない状況でした。



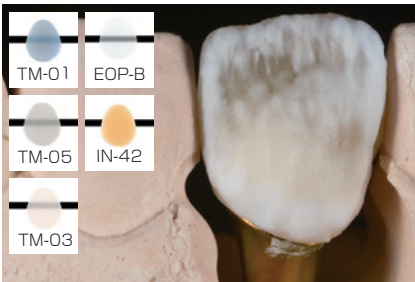
1-1 Zr-FSの不透明デンティン（インサイド IN-41～51）で全体のトーンを整え、スペクトラムステインで不足しているデンティンの色を補い、特徴的な部分もステインを積極的に活用してマイクロレイヤリングで仕上げるという計画を立てた。



1-2 必要なスペースを確保するためにジルコニアフレームを調整し、パウダーとの結合力を高めるために3気圧でアルミナサンドブラस्टイング・洗浄を行った。



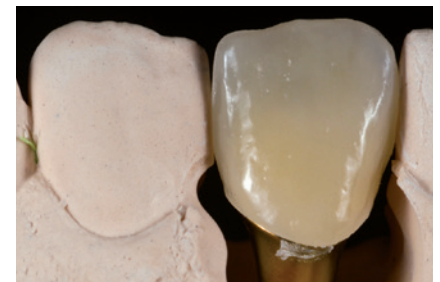1-3 不透明デンティン（IN-42）と蛍光デンティン（FD-93）を使用して、ウォッシュベイクを行った。



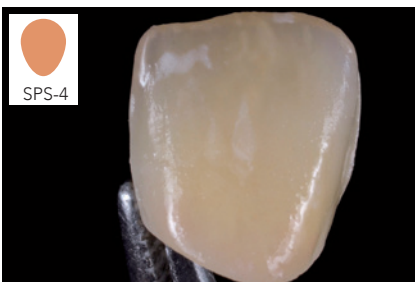1-4 歯の中央部と内部構造のためにIN-42を追加、歯頸部にはトランスルーセントモディファイアー(TM-03)、近遠心隣接面部および切縁部にはTM-05、最後に切縁部の近遠心隅角にTM-01とエナメルオパール（EOP-Booster）を使用。



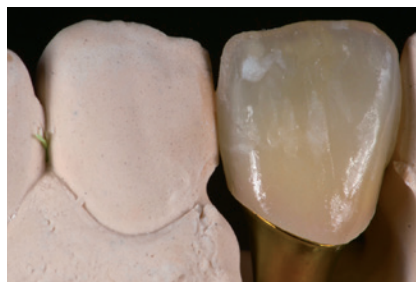1-5 図1-4で近遠心隣接面部に築盛したTM-05の上にエナメルインテンシブ（EI-11）を重ね、切縁部には温かみのある印象を与えるためにサービカルトランスルーセント（CT-24）を切縁部の1/3まで覆って焼成を行った。



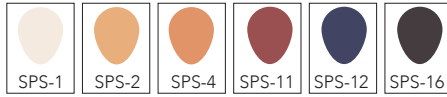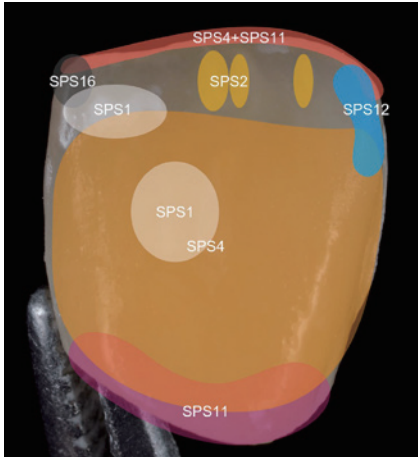
1-6 一次焼成が完了した状態。



1-7 ステイン表現のために、形態修正および表面性状を整えた後、SPS-4を使用して切縁部にハロー層を作成した。これにより、本格的なインターナルステインの準備が整った。



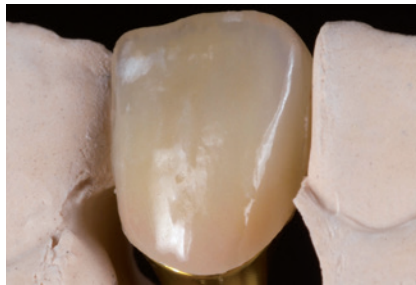1-8 焼成後の状態。



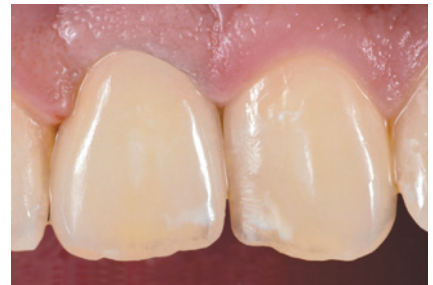- 1-9 ①不足しているデンティンの色を補うために、歯頸部から切縁1/3まで全体的にSPS-4を使用し、全体の彩度を高めた。  
 ②SPS-1を使用して、隣接歯と似たキャラクターを付与。  
 ③SPS-16で、さらに透明層の効果を加えた。  
 ④切縁部のハロー層には、SPS-4とSPS-11をミックスして、わずかに赤みを加えたステインを使用。  
 ⑤少量のSPS-12を使って、透明層の効果さをさらに強調。  
 ⑥先にIN-42パウダーでビルドアップした内部構造を延長するために、不規則にSPS-2を使用。  
 ⑦歯肉との自然なつながりを表現するために、歯頸部に少量のSPS-11を使用。



1-10 シェードテイキング時に撮影しておいた写真と比較しながら、これまでに使用したステインの種類を中心に、より強調したい部分に細かい表現を加える。



1-11 焼成後。



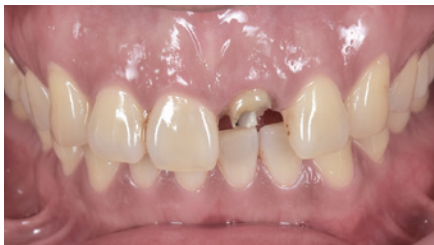1-12 セット時。

**症例2** 30代男性 | 1 PFZ | イニシャル Zr-FS, イニシャル スペクトラムステイン, イニシャル IQ ラスターペースト ONE

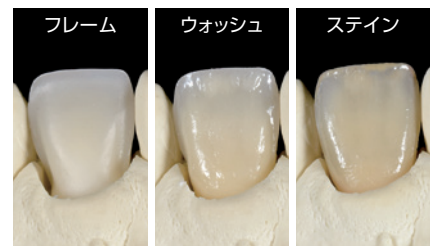
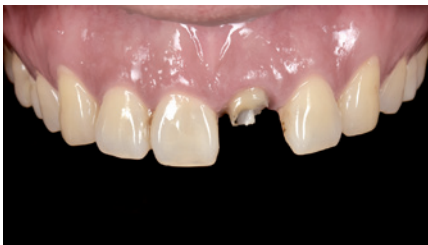患者さんは30代半ばの男性で、食事中に1が破折して来院しました。歯根部に炎症や出血はなく、咬合的にも大きな問題はなかったものの、前方運

動時に1と咬合干渉があると判断し、担当医と相談後に製作を進めました。このケースは症例1とは異なり唇側の築盛スペースが十分あったため、歯頸

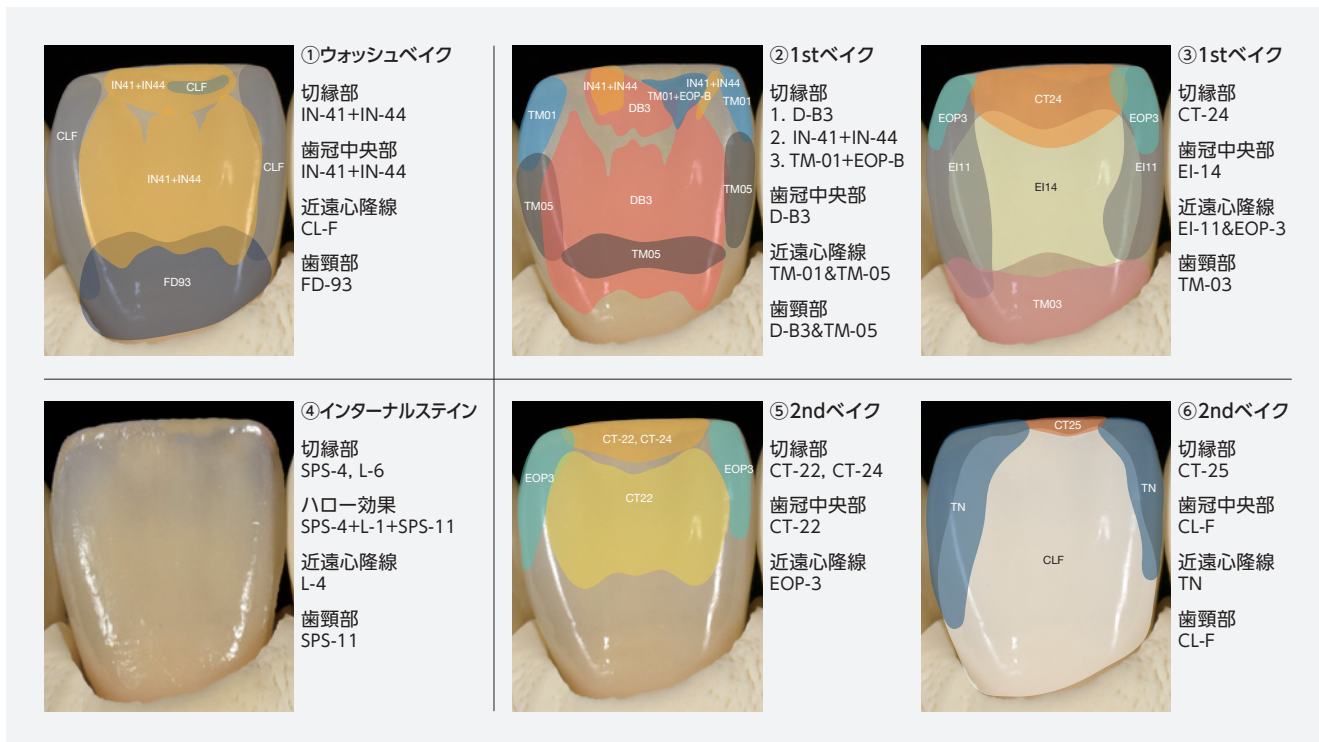
部は0.8mm、歯冠中央部から切縁部にかけては1.0mmカットバックしました。



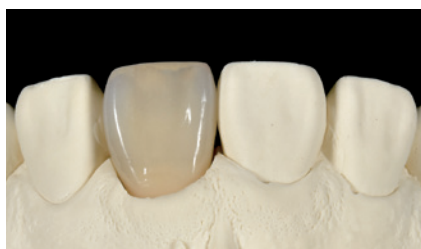2-1 初診時の口腔内写真。



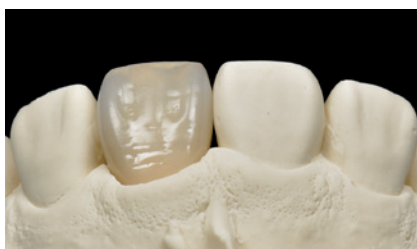2-2 ジルコニアフレームが完成 (左写真)、ウォッシュベイクを行い焼成後 (中央写真)、追加のインターナルステインが完了した状態 (右写真)。



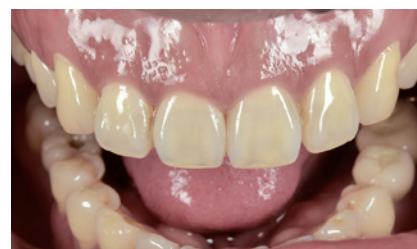2-3 キャラクターライズのレシピ。



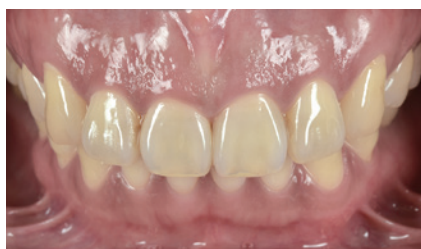2-4 セルフグレイズが完了した状態。



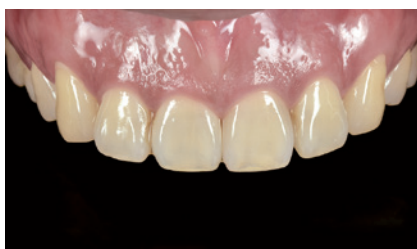2-5 表面性状、質感を確認。



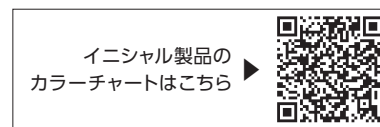
2-6 1 セット当日の状態。



2-7 咬頭嵌合位の状態。



2-8 セット1週間後の状態。

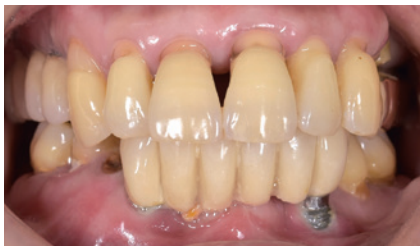

**症例3 60代女性 6+6 インプラント** イニシャル IQ SQIN, イニシャル スペクトラムステイン, イニシャル IQ ラスターペースト ONE

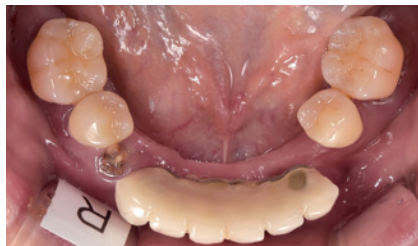患者さんは60代半ばの女性で、全顎的な咬合の問題を伴う歯周炎症状で痛みを訴えて来院しました。上顎は前歯部以外を抜歯後にPDを装着、下顎はインプラント治療を行うことになりました。下顎の残存歯は少なく、補

綴装置は清掃性を考慮した形態が適していると判断し、ポンティックにはオベイドポンティックを適用、インプラント埋入部周辺は歯間ブラシで清掃できるような設計にしました。歯冠部分はモノリシックジルコニアにラスターペ

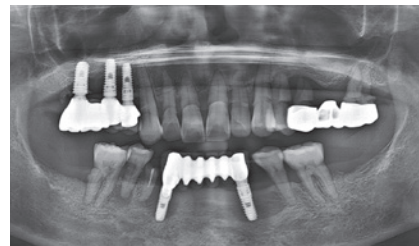ーストとスペクトラムステインを用いた表面ステインで仕上げました。歯肉部分は0.3~0.5mmカットバックし、イニシャル IQ SQINのガムシェードを築盛して仕上げました。



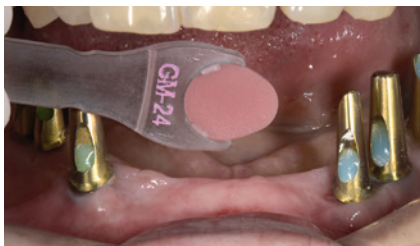
3-1 初診時の正面観。



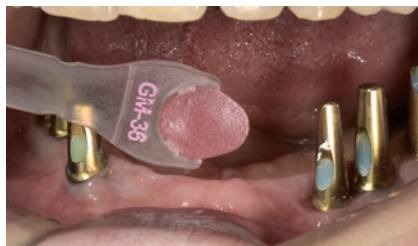
3-2 初診時の下顎咬合面観。



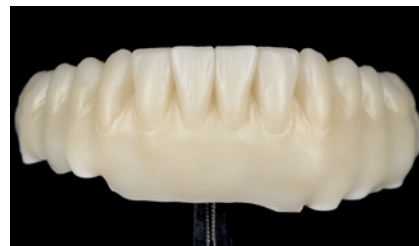3-3 術前のパノラマX線像。



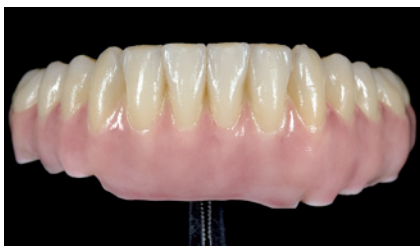3-4 歯肉のシェードテイキング (Zr-FS GM-24)。



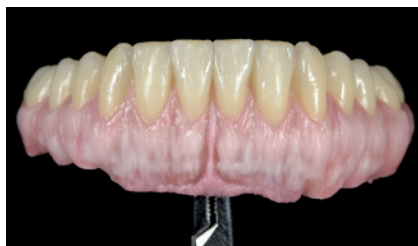3-5 歯肉のシェードテイキング (Zr-FS GM-36)。



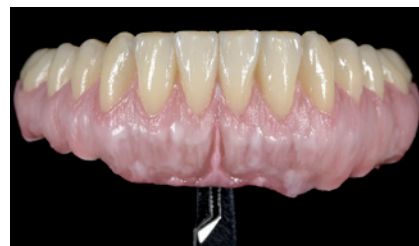3-6 完成したジルコニアフレーム。歯肉部分は0.3~0.5mmカットバックしている。



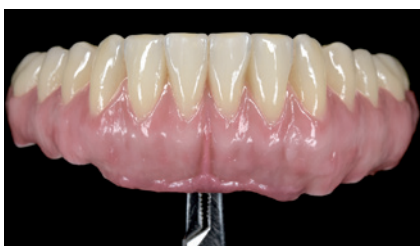3-7 歯冠部にはラスターペースト ONE のニュートラルフルオレッセンス (L-NFL) とスペクトラムステインを用いて、歯肉部にはラスターペースト (ガムシェード) を用いてステインを行った。



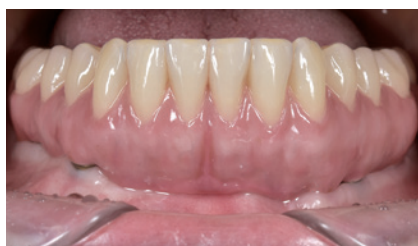3-8 歯肉部にイニシャル IQ SQINのガムライト、ガムダーク、ガムニュートラルを染盛。



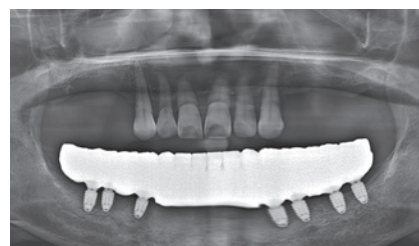3-9 歯肉部にガムライト、ガムダーク、ガムニュートラルをイニシャル IQ SQIN トランスルーセントオパールブースター (TO-Booster) で混ぜて染盛。



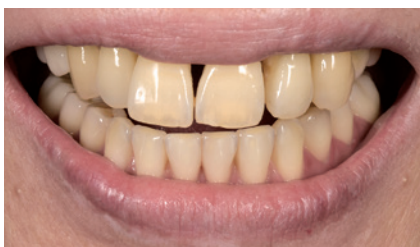3-10 完成した状態の正面観。



3-11 口腔内セット時の正面観。



3-12 術後のパノラマX線像。



3-13 セット時の口腔内。

## まとめ

臨床ケースの製作過程を通じて、イニシャルのパウダーとステインをどのように活用しているかをご紹介します。

最近よく受ける質問に、「モノリシック・フルジルコニアとレイヤリングのどちらの補綴を選ぶのが良いのでしょうか?」というものがあります。

この質問に対して私は、モノリシック・フルジルコニアとレイヤリングのどちらが優れているかを悩むよりも、忙しい日常の中で、製作方法を適切に使い分け、時間配分も効率的に行える能力を身につけることが重要だと考えています。

それぞれに明確な長所と短所、そして限界はありますが、自分が考えるコンセプトに合わせて、マイクロレイヤリング（ポーセレンパウダーによるフルレイヤリングの利点と、モノリシック・フルジルコニアのステイニング&グレージングの利点を適切に組み合わせる製法）を活用することで、時間的にも審美的にも良い結果が期待できると考えています。

ステインテクニックをより積極的に活用することで、レイヤリングテクニックのように多くのパウダーを使用しなくても、基本的なシェード表現や、個々の歯の特徴・構造などを繊細に表現す

ることが可能です。ステイニングの作業中に補綴装置の色調がどのように表現されていくかを焼成前に目で直接確認しながら進められる利点を活かせば、パウダーを多用するフルレイヤリングテクニックの負担を軽減できると考えています。

結果として、難しく感じられることの多いポーセレンレイヤリングに対する歯科技工士の心理的ハードルも下げることができ、誰でも気軽に挑戦できるようになります。そして、作業工程やその結果に対して新たな楽しさを感じながら仕事ができるようになるかと私は考えています。



Kim Jin Gu (キム・ジング)

韓国 釜山ハイブデンタルクリニック (Busan HIVE dental clinic) 歯科技工士

略歴・所属団体◎大邱保健大学歯科技工学科卒業/GC Korea公式KOL (Key Opinion Leader)  
GC Korea Initial Ceramicインストラクター/KICET公式インストラクター/S.K.C.D (韓国臨床歯科学会) 修了/O.C.T.C (大阪セラミックトレーニングセンター) 卒業 (日本) /釜山ハイブデンタルクリニック ラボ勤務



THE 6<sup>TH</sup> INTERNATIONAL DENTAL SYMPOSIUM

## 第6回国際歯科シンポジウム

2026年10月3日(土)～4日(日)

会場:東京国際フォーラム

ご登壇決定!



Kim Jin Gu 先生

最新情報は  
特設サイトで  
ご確認ください

